症例報告

急速な経過で僧帽弁に腫瘤形成を来したcalcified amorphous tumorの1例

A Case of Rapidly Progressing Calcified Amorphous Tumor on the Mitral Valve

四方 典裕[1,*]　室生 卓[2]　中島 博之[3]　長澤 淳[3]　神田 陽子[1]　木下 千春[1]　井上 賀元[1]　神田 千秋[1]
藤野 高久[1]　鳥橋 貞好[1]　林 賢三[1]　吉中 丈志[1]　藤田 葉子[1]
Norihiro SHIKATA, MD[1,*], Takashi MURO, MD, FJCC[2], Hiroyuki NAKAJIMA, MD[3], Atsushi NAGASAWA, MD[3], Yoko KANDA, MD[1], Chiharu KINOSHITA, MD[1], Yoshimoto INOUE, MD[1], Chiaki KANDA, MD[1], Takahisa FUJINO, MD[1], Sadayoshi TORIHASHI, MD[1], Kenzo HAYASHI, MD[1], Takeshi YOSHINAKA, MD[1], Yoko FUJITA, MD[1]

[1] 京都民医連中央病院内科，[2] 大阪市立大学大学院医学研究科循環器病態内科学，[3] 三菱京都病院心臓血管外科

要　約

症例は53歳，男性．糖尿病性腎症のため2007年11月から血液透析を開始．2009年6月23日に心不全の診断で入院．心エコー図にて僧帽弁弁輪の石灰化に加え，前尖左房側に可動性のある腫瘤形成を認めた．8カ月前の同検査では弁輪の石灰化はあるが腫瘤の形成はみられなかった．塞栓症の発症はなかったが，リスクが高いと判断し，同年7月24日に僧帽弁置換術を施行．病理所見では感染性心内膜炎を支持する所見はなく，フィブリンを伴う石灰化結節の形成をみとめ，calcified amorphous tumor（CAT）と診断した．CATは心内腫瘤のうち変性した血性成分が慢性炎症性変化を背景として石灰化病変を伴っているものを指す．今回われわれが経験した症例は維持透析患者で僧帽弁弁輪石灰化を背景に短期間で腫瘤形成をみとめたCATと考えられた．CATの発症および臨床経過に関する報告は極めて少なく，文献的考察を加えて報告する．

<Keywords> 血液透析
calcified amorphous tumor (CAT)

J Cardiol Jpn Ed 2011; 6: 77 – 80

はじめに

心臓内腫瘤は腫瘍性病変と非腫瘍性病変に大別され，後者には疣贅，血栓などが挙げられるが，心エコー図検査で術前に確定診断を得ることは困難なことが多い．今回比較的短期間で腫瘤の形成を認め，心エコー図検査でその経過が観察し得たcalcified amorphous tumor（以下CAT）の症例を経験した．本症例の転帰および手術病理所見などを提示し，若干の文献的考察を加えて報告する．

症　例

症　例　53歳，男性．

主　訴：呼吸困難．

既往歴：50歳，両側腎結石．

家族歴：母方伯父が糖尿病，慢性腎臓病．

現病歴：2000年糖尿病を指摘され他院へ通院．2007年11月16日から血液透析を導入．11月28日から腹膜透析へ移行．2009年1月から週1回の血液透析の併用を開始．その後時々労作時の息切れを自覚するようになっていた．2009年6月23日入浴後に突然の呼吸困難感が出現したため当院を救急受診．うっ血性心不全の診断にて同日緊急入院となる．

入院時現症：血圧180/95 mmHg，脈拍104回/分 整，SPO_2 80％（room air），体温36.5度，＜肺＞両下肺にcoarse crackles，＜心＞左第二肋間に駆出性収縮期雑音Levine 2/6を聴取，腹部軟，下肢浮腫軽度．

検査所見：BUN 50.3 mg/dl，Cr 9.6 mg/dlと腎機能障害を認め，BNPは1,290 pg/mlと高値であったが，Ca 8.2 mg/dl，P 6.9 mg/dl以外はその他特記すべき所見は認められなかった．胸部単純レントゲンではCTR 50%で，肺門部に軽度のうっ血所見を認めた．心電図は正常洞調律で以前と変化がなかった（**図1**）．

* 京都民医連中央病院内科
604–8453 京都市中京区西ノ京春日町 16-1
E-mail: nyshikata@yahoo.co.jp
2010年6月17日受付，2010年7月30日改訂，2010年8月10日受理

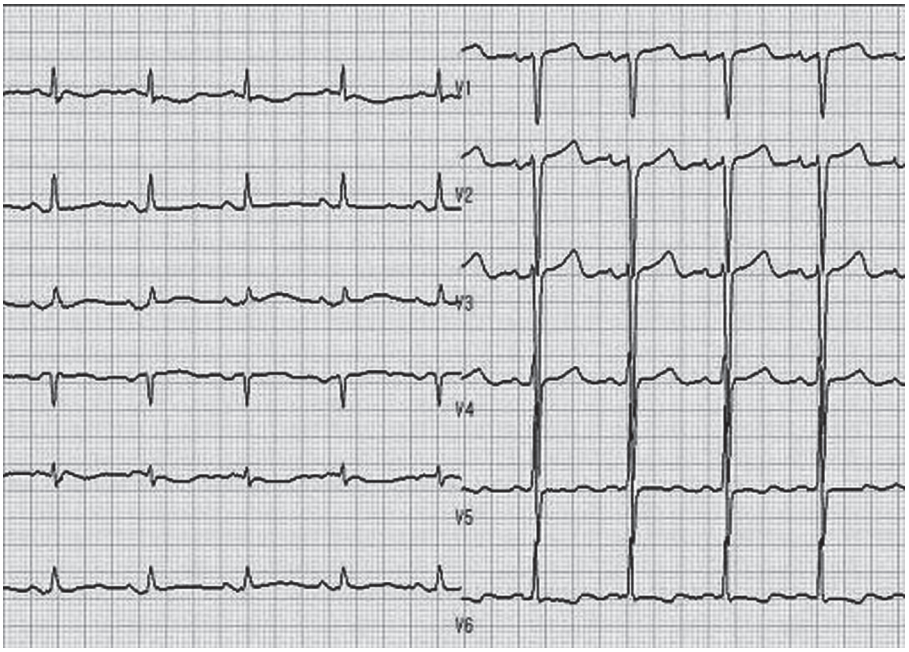

図1　入院時心電図.

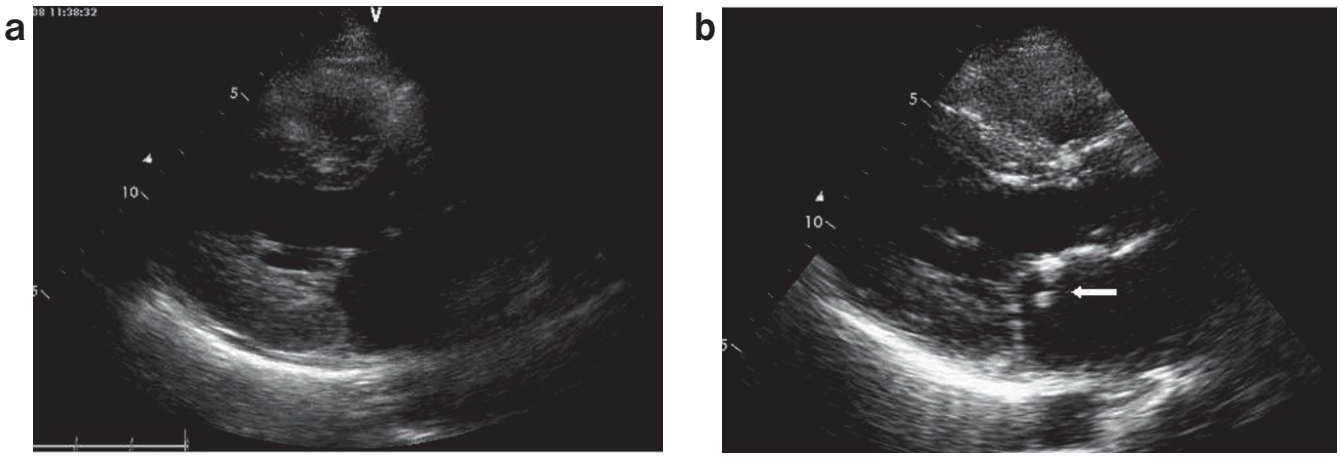

図2　心エコー図検査.
a: 入院8カ月前の経胸壁心エコー図傍胸骨長軸断面．b: 入院時の経胸壁心エコー図傍胸骨長軸断面．可動性のある新たな腫瘤の出現を認める.

心エコー図検査（**図2a,b**）：入院時の心エコー図検査では僧帽弁は前尖後尖とも弁輪部から弁腹にかけて一部石灰化を認め，また左房側に可動性のある腫瘤の形成を認めた．8カ月前の同検査では弁輪の一部に石灰化を認めたが腫瘤の形成はみられなかった．

入院後経過：入院後特に頭部，腹部，四肢などに塞栓症を疑う所見はみられなかったが，腫瘤は大きさ約1 cm径で可動性があったため，腫瘤の分離脱落による塞栓症発症のリスクが高いと判断し，腫瘤摘出術を施行することとなった．

術中所見（**図3**）：＜僧帽弁前尖＞広範囲に隆起性変化，

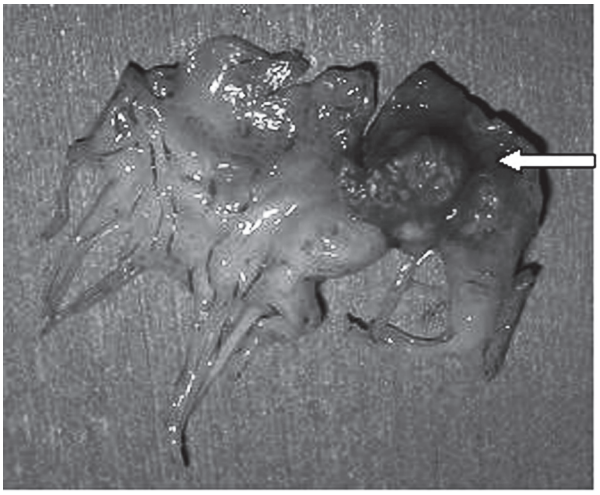

図 3　病理肉眼所見.
クリーム状の内容物流出（培養は陰性）を認める（⇦）.

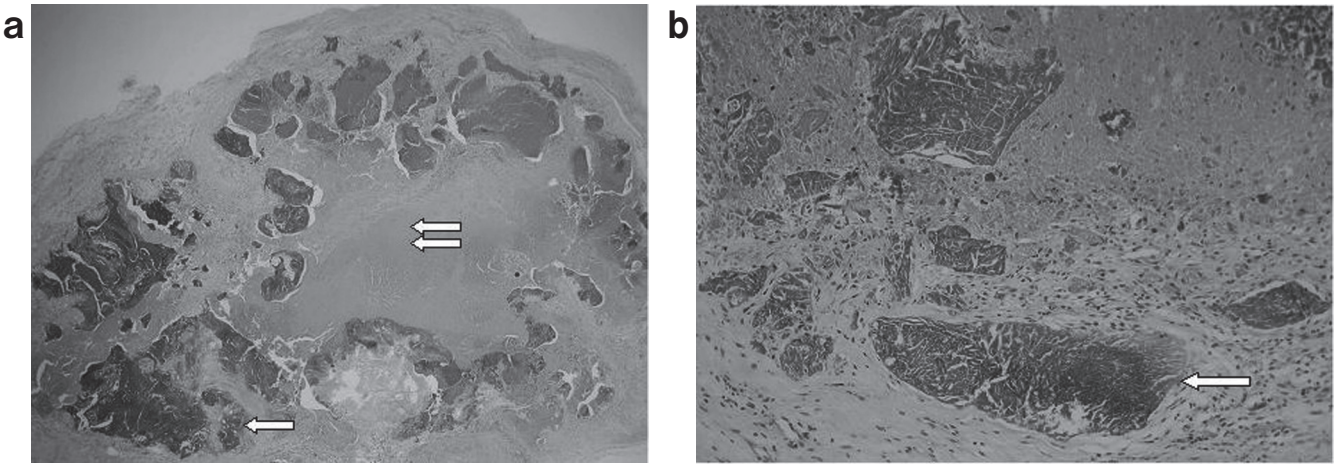

図 4　病理組織所見.
a: 石灰化した大小の結節（⇦），フィブリン血栓様～壊死性物質（⇦）．b: 反応性肉芽腫（⇦）.

および石灰化を認めた．＜僧帽弁後尖＞弁腹の凹凸変化が著しく，前尖と同様の隆起性病変がみられ，一部嚢胞状で灰白色のクリーム状 の内容物（培養は陰性）の存在が確認された.

病理所見（**図 4a,b**）：フィブリン血栓様および壊死性物質を背景に石灰化した大小の結節が島状に点在し，反応性肉芽腫の形成も認められた.

考　察

Calcified amorphous tumor（CAT）はReynoldsらにより1997年に初めて名づけられた非腫瘍性の腫瘤病変である．臨床的に腫瘍の形態をしていたために手術が施行された症例を検討したところ，その病理組織で変性した血性成分や慢性炎症性変化，フィブリン様物質の沈着を背景として大小の石灰化結節が認められる症例が存在し，CATと名づけられた．高齢者や慢性腎不全患者に比較的合併頻度が高

表 1　Calcified amorphous tumor に関する本邦報告例.

No	年齢	性別	透析歴	発見の契機	腫瘤の形状	報告年
1	60	女性	3 年	脳梗塞精査 心エコー図	結節様，20 × 17 mm 内部は液状壊死	1992 文献 2)
2	66	女性	3 年	脳梗塞精査 心エコー図	有茎性，10 × 15 mm 石灰化疣贅様	2000 文献 3)
3	75	女性	4 年	部検・偶発	灰白色腫瘤 15 × 20 mm	2001 文献 4)
4	68	男性	11 年	心不全精査 心エコー図	有茎性グローブ状 8 mm	2006 文献 5)
5	63	男性	腹膜透析 1 年 2 カ月	心不全精査 心エコー図	カプセル様・17 mm 内部は灰白色泥状	2006 文献 5)
6	53	男性	2 年	心不全精査 心エコー図	隆起状結節・嚢胞 内部はクリーム状	2009 本症例

いとされる．また腫瘍に石灰化を伴ったものは含まないと定義付けられている[1]．

CATに関する報告はわれわれが検索した範囲では本邦で過去に5例報告されている[2-5]（**表1**）．
いずれも血液透析例で，発見の契機としては脳梗塞，心不全の原因精査目的で心エコー図検査を施行した際に偶発的に見つかっている．うち2例は脳梗塞の原因となった可能性がある症例で，残り3例は特に塞栓症の明らかな発症は認められていない．また1例は透析歴11年であるが，その他はいずれも透析開始から数年の症例である．

CATが発症するまでの期間や経過に関する報告例はわれわれが調べた範囲ではなく，CAT形成以前からの経過が観察しえた例は本症例が初めてである．本症例では8カ月前には腫瘤の形成が全く認められなかったことから，CATは比較的短期間で発症する病態である可能性が示唆される．また右室に発症したCATに対して切除術を行った5年後に同じ右室に再発した例もあり[6]，手術により切除された後も慎重に経過観察を必要とすると考えられる．

結　論

今回維持透析患者において比較的短期間で腫瘤の形成がみられたCATの症例を経験した．一部の症例でCATに伴う腫瘤形成を短期間で生じる可能性があると考えられ，慎重な経過観察を要すると思われる．

文　献

1) Reynolds C, Tazelaar HD, Edwards WD. Calcified amorphous tumor of the heart (cardiac CAT). Hum Pathol 1997; 28: 601–606.
2) 松村正巳，津川喜憲，佐藤隆，瀬田孝，名村正伸，金谷法忍，大家他喜雄．心臓腫瘍との鑑別が困難であった僧帽弁下石灰化結節を認めた慢性透析患者の1例．透析会誌 1992; 25: 113–118.
3) 大澤久慶，山口保，佐藤浩樹，夷岡由彦．僧帽弁石灰化より発生した左房内腫瘤に対して摘出術を施行した慢性透析患者の 1 例．胸部外科 2000; 53: 1119–1121.
4) 満永幹雄，内田發三，長尾俊彦，内海義己，前川純子，木下敦恵，橋本和生，古正智道，杉山誠子，林一彦．両側上腕皮下に tumoral calcinosis を来たし，左心室に calcified amorphous tumor を併発していた透析患者の1例．透析会誌 2001; 34: 1427–1433.
5) 森嶌淳友，笹橋望，植山浩二．Calcified amorphous tumor (CAT) の病理診断を得た透析患者に発症した心臓内腫瘤の 2 例．胸部外科 2006; 59: 851–854.
6) Fealey ME, Edwards WD, Reynolds CA, Pellikka PA, Dearani JA. Recurent cardiac calcific amorphous tumor: the CAT had a kitten. Car Pathol 2007; 16: 115–118.