J Cardiol 2004 Dec; 44(6): 255–262

放射線療法により縮小を認めた心膜原性悪性中皮腫の1例

Primary Malignant Pericardial Mesothelioma Temporarily Reduced by Radiation Therapy: A Case Report

津田　達広　Tatsuhiro TSUDA, MD
中田　俊之　Toshiyuki NAKATA, MD
井上　晃男　Teruo INOUE, MD, FJCC
上白土洋俊　Hirotoshi KAMISHIRADO, MD
佐久間理吏　Masashi SAKUMA, MD
唐原　悟　Satoru TOHARA, MD
高柳　寛　Kan TAKAYANAGI, MD
林　輝美　Terumi HAYASHI, MD, FJCC
諸岡　成徳　Shigenori MOROOKA, MD,

Abstract

A 47-year-old woman was referred to our hospital because of cardiomegaly and pericardial effusion. She complained of a cough. Computed tomography, echocardiography, and magnetic resonance imaging showed a mass on the pericardium. Exploratory surgery revealed a solid tumor invading the pericardium over the aortic arch and main pulmonary artery. Histological examination indicated primary malignant pericardial mesothelioma. After 58 Gy radiation, the size of the tumor was temporarily reduced and the patient's symptoms disappeared. However, the tumor enlarged and her symptoms reappeared 7 months after temporary improvement. Eighteen months after the development of cough, the patient died suddenly.

J Cardiol 2004 Dec; 44(6): 255−262

Key Words

■**Neoplasms (malignant mesothelioma)**　■**Radioisotopes (radiation therapy)**

はじめに

悪性中皮腫は心膜，胸膜，腹膜などの漿膜内面を覆う中皮細胞から発生し，早期に広範囲に浸潤する性質を持つ[1]．心膜原発のものは悪性中皮腫全体の0.70%と非常にまれで[2]，各種治療法に抵抗性を示すことが多く，予後不良といわれている．

今回我々は心膜原発の悪性中皮腫に局所放射線療法を試み，一時的ではあるが，腫瘍の縮小と臨床症状の消失を認めたので，我々の調べえた過去21年間53例の心膜原性悪性中皮腫についての文献的考察を加え報告する．

症　例

症　例　47歳，女性

主　訴：咳嗽．

既往歴：45歳時に子宮筋腫で子宮摘出術．

家族歴：父は悪性リンパ腫で死亡，母は子宮癌で死亡．

現病歴：2002年3月20日，咳嗽を主訴に近医を受診

獨協医科大学越谷病院 循環器内科：〒343−8555 埼玉県越谷市南越谷2−1−50
Department of Cardiology, Koshigaya Hospital, Dokkyo University School of Medicine, Saitama
Address for correspondence: TSUDA T, MD, Department of Cardiology, Koshigaya Hospital, Dokkyo University School of Medicine, Minami-koshigaya 2−1−50, Koshigaya, Saitama 343−8555; E-mail: tocchi@at.wakwak.com
Manuscript received March 8, 2004; revised June 1, 2004; accepted June 1, 2004

し，胸部X線写真で心拡大，心エコー図法により心膜液貯留が認められたので，精査加療を目的に同年4月10日に紹介入院となった．

入院時所見：身長163 cm，体重64 kg，体温35.9 ℃，血圧130/70 mmHg，脈拍97/min，不整．聴診上，心雑音，心膜摩擦音はなく，腹水，下腿に浮腫は認められなかった．

血液検査所見：一般生化学検査ではLDH 1,043 IU/*l*，C反応性蛋白5.73 mg/*l*，血沈1時間値104 mmと高値を呈した．血算に異常値は認められなかった．腫瘍関連検査ではヒアルロン酸は128 ng/m*l*および可溶性IL-2レセプターは992 IU/m*l*と高値を呈した．CEAは2.3 ng/m*l*，CA 19-9は37.3 U/m*l*と正常値であった．

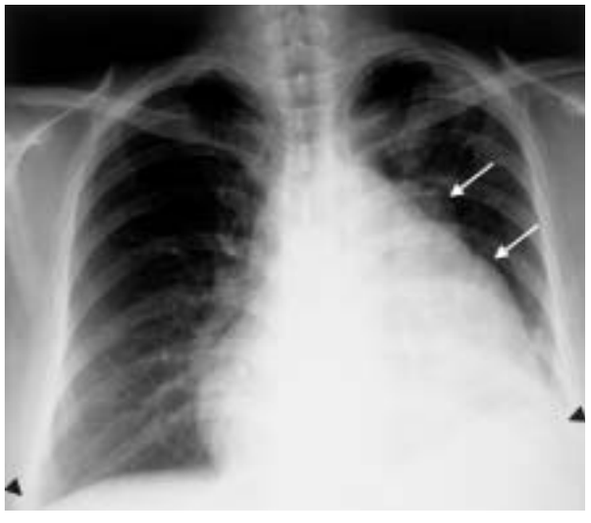

Fig. 1　Chest radiograph showing cardiomegaly, abnormal shadow（*arrows*）, and small amounts of pleural effusion（*arrowheads*）
The cardiothoracic ratio is 64%.

胸部X線所見：心胸郭比は64%と心拡大が認められ，左肺門部に異常陰影と左肺下葉の縮小がみられた．しかし，肺門理増強や胸水貯留は軽度であった（**Fig. 1**）．

心電図所見：調律は心房細動で，Ⅱ，Ⅲ，aVF誘導でT波の平坦化，肢誘導で低電位差が認められた．なお，心房細動は入院時のみで，入院直後より正常洞調律となった．

胸部コンピューター断層撮影（computed tomography：CT）所見：主肺動脈左側方に巨大な腫瘤が認められ，左肺動脈を閉塞していた．冠静脈洞レベルでは左心室自由壁側方に多量の心膜液が認められた（**Fig. 2**）．

心エコー図所見：左室長軸像で左室後壁から心尖部および右室にかけて心膜液貯留が認められ，左室短軸像では左室側壁を中心に大量の心膜液がみられた．左室壁はやや不整で輝度の上昇がみられた．大動脈レベル短軸像では右室流出路から肺動脈外側に巨大な充実性の腫瘤が認められ，内部には多数の栄養血管と考えられる管腔構造が存在し，カラードップラー法により管内に血流が描出された（**Fig. 3**）．

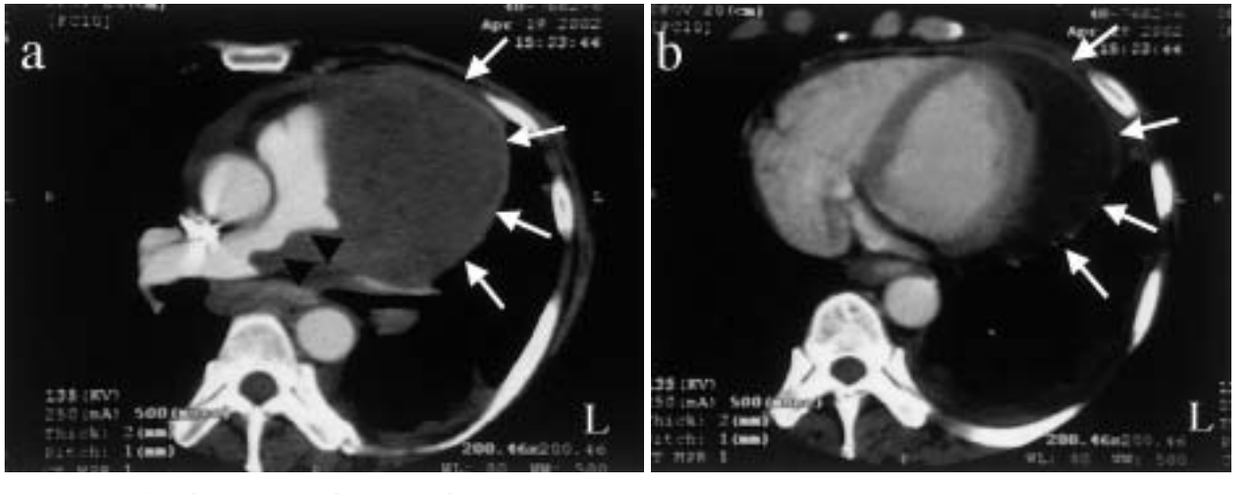

Fig. 2　Chest computed tomography scans
a：Computed tomography scan at the pulmonary artery level showing a large solid mass（*arrows*）compressing the left pulmonary artery.
b：Computed tomography scan at the coronary sinus level showing massive pericardial effusion（*arrows*）.

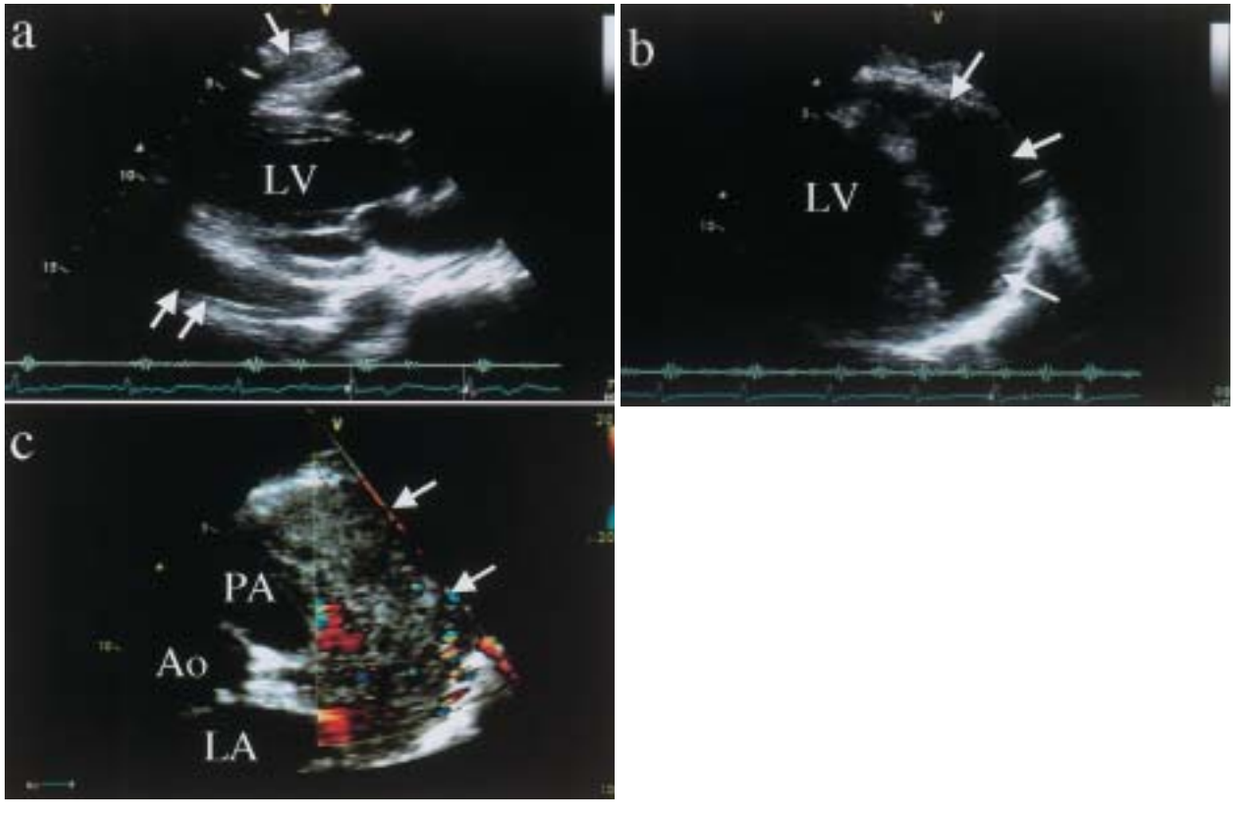

Fig. 3　Echocardiograms
a: Long-axis view at the left ventricle level showing massive pericardial effusion(*arrows*).
b: Short-axis view at the left ventricle level showing massive pericardial effusion(*arrows*).
c: Short-axis view at the aortic level showing a large solid mass(*arrows*), and duct structures with color flow Doppler.
LV＝left ventricle; PA＝pulmonary artery; Ao＝aorta; LA＝left atrium.

胸部磁気共鳴画像所見: 冠状断層像で上行大動脈から心臓の中間部までにわたり巨大な腫瘤が認められた(**Fig. 4**).

Gaシンチグラム所見: 左中肺野への異常集積が認められた.

脳CT所見: 明らかな異常所見は認められなかった.

腹部CT所見: 傍大動脈リンパ節腫大が認められた.

気管支鏡所見: 気管支粘膜に病変は認められなかったが，左主気管支に外からの圧排によると思われる狭窄が認められた．気管洗浄液細胞診はclass IIであった.

以上の検査所見より，心臓原発性の悪性腫瘍とそれに伴う心膜液貯留を強く疑い，当院心臓血管外科で2002年4月25日，開胸生検術および心膜開窓術を施行した.

術中所見: 左前側方切開法により施行し，左胸腔に

Fig. 4　Chest magnetic resonance image showing a large solid mass(*arrows*)and massive pericardial effusion(*arrowheads*)

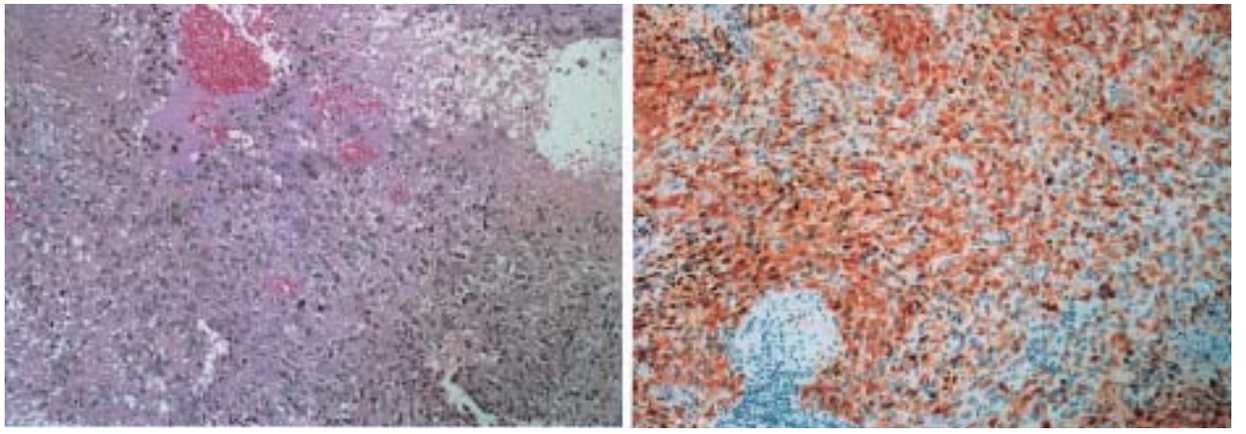

Fig. 5　Photomicrographs of the tumor
Left: Hematoxylin and eosin stain（×33）showing hyperplasia of multiform cells and hemorrhagic areas.
Right: Calretinin stain（×33）showing staining of the tumor cells.

多量の黄褐色の胸水が認められた．心膜は緊満していて，切開すると心å内には多量の黄褐色の心膜液が確認され，充実性の腫瘍が左胸腔内に縦隔側より発達して存在した．壁側心膜より大動脈弓前方，主肺動脈，左肺動脈上方に接し，心å内への浸潤が認められた．腫瘍付近の壁側心膜は厚く肥厚していた．細胞診では胸水，心膜液ともにclass Ⅱであった．

組織生検所見：ヘマトキシリン・エオシン染色により中型から大型の多型成を示す腫瘍細胞の増生が認められ，核は大型で多数の分裂像を伴った．また，一部に出血および壊死巣が認められた．上皮性を示す腺腔構造は明らかではなかった（**Fig. 5－左**）．カルレチニン染色では腫瘍細胞に一致して陽性像を示し，これは悪性中皮腫に合致するものであった（**Fig. 5－右**）．さらに，ビメンチン染色，CAM 5.2（サイトケラチン：CK 8，18，19）によっても陽性所見を得た．

臨床経過：検査所見と術中所見，病理所見より心膜原性肉腫型悪性中皮腫と診断し，2002年5月13日より放射線療法を開始した．総量58 Gyを照射したところ，CT上，照射開始時の腫瘍径が気管分枝部レベルで8.5 cm，肺静脈レベルで8.9 cmであったものが，それぞれ6.5 cm，6.9 cmにまで縮小し（**Fig. 6**），症状も消失し，同年6月22日，退院となった．外来で経過観察されていたが，2003年1月より腫瘍径は増大し，咳嗽などの症状が再燃したため，同年7月23日，再入院となった．CT上，腫瘍径は気管分枝レベルで12.1 cm，肺静脈レベルで12.5 cmまで増大していた（**Fig. 7**）．対症療法のみを行い，同年8月18日，退院となった．その後は外来通院していたが，同年9月22日，突然，自宅で心肺停止状態となり死亡した．剖検は得られなかった．

考　　察

心膜は臓側心外膜および壁側心膜よりなり，心膜腔面は扁平な中皮（mesothelium）で覆われている．心膜中皮腫はこの中皮より発生する[3]．悪性中皮腫の多くは胸膜や腹膜に発生し，心膜原性のものは全体の約0.70%であると報告されている[2]．またMcDonaldら[4]によると，胸膜原性の71%，腹膜原性の27%に対して心膜原性は2%とも報告されている．

我が国での心膜原性悪性中皮腫を上田ら[3]は1915－1981年に調査し35例と報告している．近年では我々の調べた限りでは1982－2002年の21年間に53例[1,3,5−55]が報告されている．自験例を含めた54例について集計をとり考察した．

発症時の平均年齢は53.4歳（範囲20－79歳）で，20－70歳代まで偏りなく発症していた．性別は男性37例，女性17例で，男性に多くみられた．

初発症状は呼吸困難，咳嗽発作，息切れなどの呼吸器症状が67%に，下腿，顔面や全身の浮腫が29%に，胸部不快感，胸痛，動悸などの循環器症状が27%に，倦怠感，食欲不振が25%に認められている．

つぎに確定診断であるが，開胸，ほかに胸腔鏡下，エコーガイド下などによる（開胸67%，胸腔鏡4%，エ

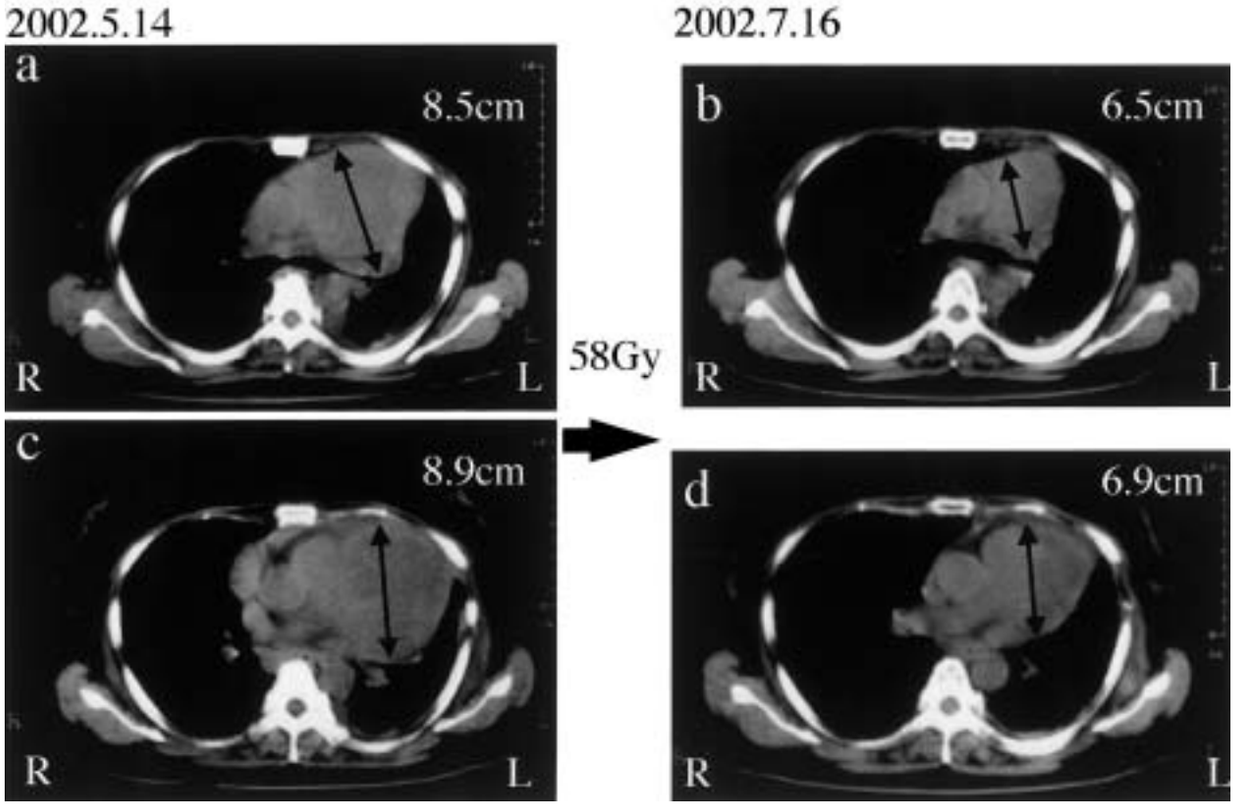

Fig. 6　Serial chest computed tomography scans showing the tumor size at the initiation of radiation therapy and after 58 Gy radiation

a, b: Computed tomography scans at the trachial bifurcation level showing reduction of the tumor diameter after 58 Gy radiation（from 8.5 to 6.5 cm）.

c, d: Computed tomography scans at the pulmonary vein level showing reduction of the tumor diameter（from 8.9 to 6.9 cm）.

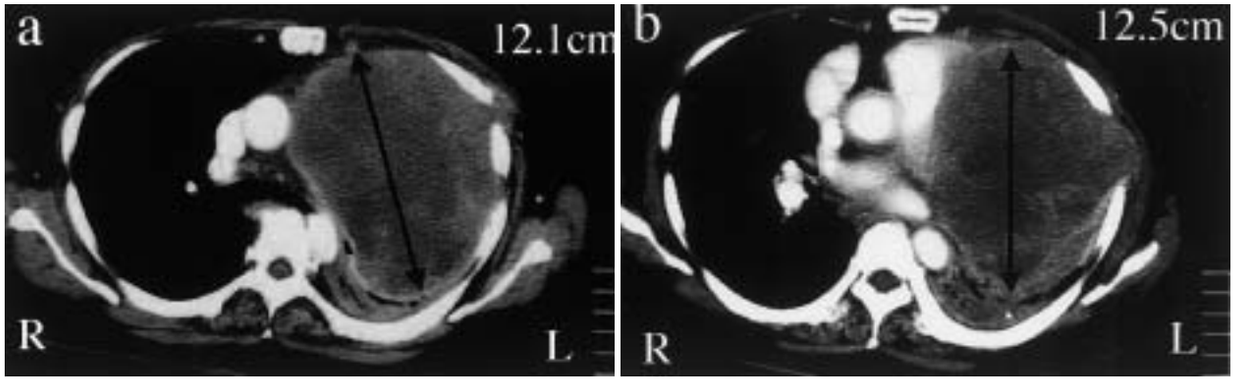

Fig. 7　Chest computed tomography scans 13 months after the completion of radiation therapy

a: Computed tomography scans at the trachial bifurcation level showing the mass enlarging to 12.1 cm in diameter.

b: Computed tomography scans at the pulmonary vein level showing the mass enlarging to 12.5 cm in diameter.

コーガイド下4%，不明25%）生検が51%と剖検による40%を上回っている．心å穿刺による細胞診によるものは9%であった．生前に診断されるケースが60%を占めているが，これらは画像診断の進歩により生前診断が増えたためと思われる．確定診断は直視下生検に依存せざるをえない．

治療としては腫瘍切除術，化学療法，放射線療法をはじめ利尿薬，心膜開窓術，心åドレナージなどの対症療法がある．多種併用しているケースも含め，腫瘍切除術31%，化学療法26%，放射線療法15%，対症療法69%であり，いずれの治療法も効果は一時的である．

判明している40例の予後は平均8ヵ月である．6ヵ月未満40%，6ヵ月から1年未満32%，1年から2年未満20%で，2年以上生存した例が8%であったが，5年生存率は0%であった．2年以上生存した3例において共通した治療法はなかった．

2年以上生存した3例中1例は，10cm大の心膜原性悪性中皮腫に対し心膜開窓術と利尿薬などの対症療法を施行した症例で，遠隔転移がなかったこと，心膜開窓術の結果，腫瘍の増大が胸壁方向へ向かい，心内腔が狭小化するのに時間がかかったことがその理由であると考察されている[5]．もう1例は放射線療法および化学療法（シスプラチン100mg，マイトマイシンC 100mg，アドリアマイシン45mgを3クール）を施行し，画像には反映されない程度の腫瘍の縮小効果があった可能性があると考察している[6]．残りの1例は胸水貯留を初発とし，後に心膜液貯留をきたし，心åドレナージ，心膜開窓術を施行したが，心タンポナーデが進行し死亡した症例である[30]．

本例は心膜開窓術と放射線療法を施行し，臨床症状の改善および腫瘍径の縮小が認められた．この症状の改善の要因は，開窓術による心タンポナーデ化の回避，腫瘍径の縮小による気管支および肺動脈への圧迫の軽減が考えられる．しかし，なぜ放射線療法に効果的に反応し腫瘍径の縮小に成功したのか，その理由は不明である．

我々が調べえた限りで放射線療法を行った13%の中で明らかに腫瘍径が縮小した報告例はなく，本例は貴重な症例と考えられた．本症39例の予後は平均8ヵ月と非常に不良であり，本例も放射線治療7ヵ月後より腫瘍径増大傾向，胸背痛，息切れなどの症状が増強し，腫瘍径は気管分枝部レベルで12.1×9.2cmまで増大，発症から約18ヵ月で突然死に至った．

本症は早期診断が困難で，有効な治療法はないが，生活の質の改善，延命効果のために積極的治療を行うべきと思われた．

要　　約

症例は47歳，女性．咳嗽を主訴に近医を受診し，心拡大と心膜液貯留が指摘され，精査目的に当院へ入院となった．胸部コンピューター断層撮影，胸部磁気共鳴画像，心エコー図法で心膜悪性腫瘍が疑われて，試験開胸生検し心膜開窓術を施行したところ，大動脈弓から主幹肺動脈にかけて充実性の腫瘍が存在し，心外膜を貫通して心å内に浸潤していた．病理組織学検査で心膜原性悪性中皮腫と診断された．局所的に放射線照射を開始し，58 Gy照射後に明らかな腫瘍径縮小が認められ，さらに症状も改善し退院した．しかし7ヵ月後，腫瘍は増大し症状が再燃，発症1年6ヵ月後突然死した．一時的ではあるが，放射線治療が奏効し，腫瘍縮小，症状消失に成功し，延命が得られた貴重な1例を経験した．

J Cardiol 2004 Dec; 44（*6*）*: 255*−*262*

文　献

1）大岩　寛，住居晃太郎，今津通教，小野広一，蓼原太，檜井俊英，山木戸道郎，中西　正，吉岡伸吉郎，武島幸男，大岩慈郎：肺静脈の閉塞をきたした心膜悪性中皮腫の1症例．心臓 2000；**32**：438−445

2）Hillerdal G：Malignant mesothelioma 1982：Review of 4710 published cases. Br J Dis Chest 1983；**77**：321−343

3）上田　昭，相良淳史，田上幹樹，飯島京子，久保田昌良，伊藤良雄，田中道雄，畠山　茂：心膜原発中皮腫の1剖検例．心臓 1983；**15**：827−835

4）McDonald AD, McDonald JC：Malignant mesothelioma in North America. Cancer 1980；**46**：1650−1656

5）堀之内尚志，橘裕　紀，恒成　博，田中秀樹，福岡嘉

弘，河原田孝信，鹿島克郎，加納達雄，中村一彦，田中康博：2年間生存し得た心膜原発の巨大悪性中皮腫の1例．医療 2000；**54**：414−418
6）川元隆弘，吉田　清，穂積健之，赤阪隆史，高木　力，山室　淳，高橋伸基，盛岡茂文，岡崎美樹，梅田文一：心エコー・ドプラ法が診断に有用であった心膜原発の悪性中皮腫の1例．Jpn J Med Ultrasonics 1996；**23**：49−54
7）清水完悦，露崎輝夫，望月俊直，平野誠一郎，川畑和人，木川田隆一，田中俊夫：原発性心膜中皮腫の1剖検例．日内会誌 1983；**72**：83−89
8）島村吉衛，島倉唯行，中野秀昭，勝間田敬弘，伊橋健治，坂本貴彦：著しい右室圧排所見を呈した心膜由来の巨大中皮腫の1例．J Jpn Assn Thorac Surg 1993；**41**：2141−2145
9）金沢正晴，布川　徹，武山大也，石橋潤一：超音波心エコー図にてa胞状腫瘤を呈した悪性心膜中皮腫の1例．Jpn J Med Ultrasonics 1987；**14**：118−124
10）鳥居尚志，高須賀博久，水島睦枝，伊藤慈秀，金谷経律，松島　敏：悪性胸膜中皮腫が疑われた心外膜原発性悪性中皮腫．呼吸と循環 1989；**37**：1027−1032
11）大嶋清宏，遠藤俊輔，蘇原康則，村山史雄，山口　勉，布施勝生，石井芳樹，北村　諭，久力　権，斉藤健：心タンポナーデで発症したびまん性心膜中皮腫の1例．日胸疾患会誌 1997；**35**：822−825
12）清水義友，岡野匡雄，鈴木　稔，桜井　健，鄭　俊煥，志方俊夫，斉藤　潤，細川芳文，堀江孝至：心外膜に発生した悪性中皮腫の一剖検例．J Nihon Univ Med Ass 1991；**50**：607−611
13）Kaminaga T, Yamada N, Imakita S, Takamiya M, Nishimura T：Magnetic resonance imaging of pericardial malignant mesothelioma．Magn Reson Imaging 1993；**11**：1057−1061
14）立山義朗，信藤　肇，林　雄三，香山茂平，大野祥生，石原　浩：心嚢に発生した限局性悪性中皮腫の1切除例．広島医 1998；**51**：991−992
15）田口禎一朗，藤原康史，市木　拓，河野修興，日和田邦夫：Gallium-67シンチグラフィが診断に有用であった心膜原発悪性中皮腫の1例．核医 1991；**28**：281−284
16）Hayashi T, Tokutome G, Saigusa A, Ohta M, Kuriyama S, Sakai O：Malignant mesothelioma originating from pericardium. Jikeikai Med J 1991；**38**：159−163
17）瀬尾俊彦，上田　恵，林　孝浩，川口慶三，小竹親夫，戸田常紀，小林克也，辻野博之，藤原拓樹，萩本美都子：CA 125の測定が有用であった心嚢液貯留の3例．呼吸と循環 1993；**41**：389−392
18）宮石　理，村上　栄，田村邦夫，酒井　求，赤田邦夫，酒井喜久，原　一夫：心膜中皮腫の1剖検例．J Jpn Soc Clin Cytol 1992；**31**：1019−1025
19）薗田正浩，鵜木瑞子，永田秀穂，中馬好子，林　育生，鬼丸　円，真田純一，花田修一，中村一彦，有馬暉勝，高崎隆志，吉田愛知，吉田浩己：血性心嚢液貯留を繰り返した原発性心膜中皮腫の1例．心臓 1993；**25**：192−196
20）成瀬博昭，片山良彦，稲田　潔，池田庸子：血性心嚢液排出が持続した原発性心膜悪性中皮腫の1例．日臨外医会誌 1997；**58**：2295−2298
21）吉村　彰，犀川哲典，丹羽裕子，高倉　健，前田利裕，高井教行，秋月真一郎，原田頼続：“Tissue tamponade”を呈した心外膜原発悪性中皮腫の1例．呼吸と循環 1997；**45**：97−100
22）奥田純一，千葉成宏，赤池秀憲，宮内善広，岡田治彦，武藤俊治，中込　博，三井照夫，芦沢一喜，中沢美知雄，宮下義啓，小山敏雄：心膜由来と考えられた肉腫型悪性中皮腫の一例．山梨肺癌研会誌 2000；**13**：17−21
23）Naramoto A, Itoh N, Nakano M, Shigematsu H：An autopsy case of tuberous sclerosis associated with primary pericardial mesothelioma. Acta Pathol Jpn 1989；**39**：400−406
24）大熊敏男，皆川太郎，操　潤，後藤尚己，石黒源之，高田信幸，平野高弘，森　甫，高間郁尚，森下由紀雄：原発性悪性心外膜中皮腫の1例．心臓 1998；**30**：60−65
25）Ohmori T, Arita N, Okada K, Kondo M, Tabei R：Pericardial malignant mesothelioma：Case report and discussion of immunohistochemical and histochemical findings. Pathol Int 1995；**45**：622−625
26）Nomori H, Shimosato Y, Tsuchiya R：Diffuse malignant pericardial mesothelioma. Acta Pathol Jpn 1985；**35**：1475−1481
27）近藤万里，日野典文，池内五十鈴，宮本一雄，田部井亮：心膜悪性中皮腫の1症例．日臨細胞会誌 1992；**31**：522−526
28）小池清一，原　卓史，川茂　幸，佐々木康之，平林秀光，吉岡二郎，松尾　孝，本間達二，古田精市：原発性中皮腫の1例とその心エコー図所見．日内会誌 1984；**73**：1477−1484
29）Sakuma N, Kamei T, Unoki T, Okamura H, Ishihara T：An autopsy case of diffuse malignant mesothelioma of the pericardium. Pathol Int 1997；**47**：64−67
30）清水紀宏，古谷純吾，渡辺直巳，日下大隆，小熊　豊，高堀　昂，南須原浩一，伊藤寿朗，渡辺　敦，山田修，松山　勉：心膜に見られた悪性中皮腫の1例．砂川病医誌 1996；**13**：17−20
31）中山敏幸，内藤慎二，伊藤正博，中島正洋，関根一郎，田口　尚，平　克博：心膜原発が疑われた悪性中皮腫の1剖検例．Jpn J Cancer Clin 1994；**40**：988−992
32）曽原　寛，合屋雅彦，矢島隆司，杉本圭一，宮原康弘，清水善次，廣江道昭，丸茂文昭，高部和彦，伊藤信夫：アスベストとの関連が示唆された心膜原発性悪性中皮腫の1例．心臓 1994；**26**：200−205
33）森　公介，岸本卓巳：原発性悪性中皮腫の1例．肺癌 1995；**35**：795−801
34）村橋信夫，大内田昌直，森松　稔，江口　哲，神代正道，南野隆一，谷川久一，原田晴人，森　超夫，戸嶋祐徳：原発性悪性中皮腫の1剖検例．久留米医会誌 1993；**56**：212−218
35）中島　透，田島康夫，菅野　勇，長尾孝一，佐久間晃，小山芳徳，日高紀子：心膜に原発した悪性中皮腫の1例．J Jpn Soc Clin Cytol 1993；**32**：414−417
36）Watanabe A, Sakata J, Kawamura H, Yamada O, Matsuyama T：Primary pericardial mesothelioma presenting as constrictive pericarditis：A case report. Jpn Circ J 2000；**64**：385−388
37）Kawahara K, Sakai H, Kurogami K, Oki T, Fukuda N, Ishimoto T, Tominaga T, Okushi H, Mori H：Primary pericardial malignant mesothelioma associated with constrictive pericarditis：A case report. J Cardiogr 1986；**16**：775−786（in Jpn with Eng abstr）
38）清水孝彦，竹田幸一，玉野宏一，山本英雄，八木　繁，

兵頭春夫，林　輝美：原発性心臓腫瘍の3症例．心臓 1985；**17**：950−956
39）竹内英子，田所　衛，森脇友子，有福三重子，星川咲子：心嚢水細胞診で診断された心外膜原発悪性中皮腫の1例．日臨細胞会誌 1987；**26**：1099−1104
40）小林誠一，三浦弘資，川井俊郎，兼子　耕，久保野幸子，芳賀美子，羽石恵理子，木村壮介，竹田幸一：原発性悪性心膜中皮腫の1例．日臨細胞会誌 1985；**24**：747−753
41）日高紀子，大山育子，宇塚良夫，稲垣雅行，道場信孝，清水直容，中島　透，長尾孝一：心膜に原発した悪性中皮腫の1例．呼吸と循環 1994；**42**：197−200
42）岸本卓巳，小野哲也，岡田啓成：悪性中皮腫15例における臨床的，病理学的検討：石綿との関連について．日内会誌 1987；**76**：586−587
43）宮本二郎，林　裕史，横浜雄介，西垣隆志，杉山将洋，工藤浩史：心外膜原発悪性中皮腫の1例．内科 1993；**71**：990−992
44）辻　　求，堀岡良康，柴本茂樹，作山欽次，森川政夫：心嚢液穿刺細胞診で診断し得た心外膜悪性中皮腫の1剖検例：細胞像を中心にして．日臨細胞会誌 1995；**34**：71−75
45）佐藤清隆，小口寿夫，遠藤良平，小池清一，佐々木康之，古田精市：心膜原発悪性中皮腫を伴った結節性硬化症の1剖検例．日内会誌 1985；**75**：1774−1780
46）井上文之，田中紀章，三村　久，折田薫三，原田康平，田口孝爾，林　一彦：原発性心膜中皮腫の1例と本邦集計例の検討．日胸疾患会誌 1986；**10**：868−877
47）加藤美幸，澤田美穂，小嶋正義，佐藤孝一，高田勝利：心膜原発悪性中皮腫の1例．内科 1997；**80**：562−563
48）Watanabe M, Suzuki H, Fukutome K, Enoki A, Yamada N, Nakano T, Shiraishi T, Yatani R：An autopsy case of a malignant pericardial mesothelioma in a Japanese young man. Pathol Int 1999；**49**：658−662
49）加藤公則，大蔵祐二，渡辺律雄，丸山誠太郎，林学，吉田　剛，太刀川　仁，塩野方明，相澤義房：若年者に発症し，診断が困難であった心膜悪性中皮腫の一症例．Heart View 2001；**5**：120−127
50）山本康孝，菅　敏光，藤田真也，山本　玲，笠原　尚，遠藤　哲，久留一郎，重政千秋：全身転移を認めた原発性心膜悪性中皮腫の1症例．心臓 1998；**30**：159−164
51）里村公生，栗田　明，近藤修二，荒川　宏，渋谷利雄，菅原博子，川越光博，原まさ子，細野清士，布施裕補，森山　豊：反復する血性胸水を伴った心外膜中皮腫の一例．防衛医大誌 1981；**6**：232−238
52）和頴房代，村越理恵，西條亜利子，三上　智，武井里美，倉科奈保子，渡辺晴雄，藤林真理子，城間賢二，北村　諭：原発性心膜中皮腫の1例．日胸 1989；**48**：592−598
53）小牧宏一，宮坂千晶，山田　勉，阿部好伸，斉藤　頴，小沢友紀夫：超音波顕微鏡を用いた悪性心膜中皮腫の検討：心エコー図および病理組織所見の検討．Jpn J Med Ultrasonics 1992；**19**：663−669
54）Ohnishi J, Shiotani H, Ueno H, Fujita N, Matsunaga K：Primary pericardial mesothelioma demonstrated by magnetic resonance imaging. Jpn Circ J 1996；**60**：898−900
55）秋田みどり，松岡博美，古谷満寿美，森下由美子，小倉泰子，原　享子，濱崎周次，吉野　正：心嚢に発生した悪性中皮腫の1例．日臨細胞会岡山会誌 1997；**16**：35−36