Cardiovascular Imaging In-a-Month

● A 71-Year-Old Woman Complaining of Right Arm and Shoulder Pain Followed by Fever

橋本　重正　Shigemasa HASHIMOTO, MD
山口　敦司[*1]　Atsushi YAMAGUCHI, MD[*1]
齋藤　宗靖[*2]　Muneyasu SAITO, MD, FJCC[*2]

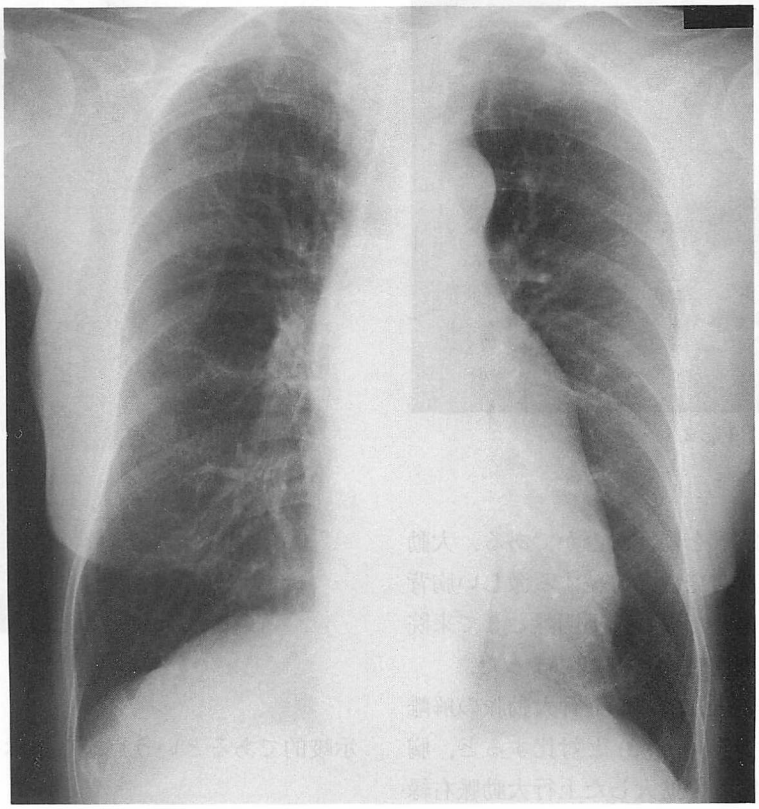

Fig. 1

症　例　71歳，女

主　訴：右上腕から肩の痛み，発熱

現病歴：来院20日前，右上腕から肩にかけて突然瞬間的な痛みを覚え，手にしていたものを落とした．近医にて，血圧正常，筋力低下や知覚異常はなく，神経痛と言われた．同医で加療継続していたが，時々同部位に軽度の疼痛あり，更に37°C台の発熱が出現したため，精査を希望して当院を受診した．

自治医科大学附属大宮医療センター　総合診療科，[*1]心臓血管外科，[*2]心臓血管科：〒330 埼玉県大宮市天沼町 1–847
Departments of Integrated Medicine, [*1]Cardiovascular Surgery and [*2]Cardiology, Omiya Medical Center, Jichi Medical School, Saitama
Address for reprints: HASHIMOTO S, MD, Department of Integrated Medicine, Omiya Medical Center, Jichi Medical School, Amanuma-cho 1–847, Omiya, Saitama 330

来院時，血圧 146/90 mmHg，脈拍 106/min，体温 36.9°C，心雑音なし．胸部 X 線写真では，右 I 弓，左 III 弓の突出を認め (**Fig. 1**)，心電図では心拍数 104/min，非特異的 ST-T 変化のみであった．

検査所見では WBC 5,260，CRP 7.4 mg/d*l*，血沈 95 mm/hr と炎症反応を認めた．LDH 459 と軽度の上昇をみる以外は逸脱酵素の異常なし．外来経過中は 38°C を超す発熱もみられた．外来では疼痛，発熱，炎症所見の原因究明ができず入院となった．

診断のポイント

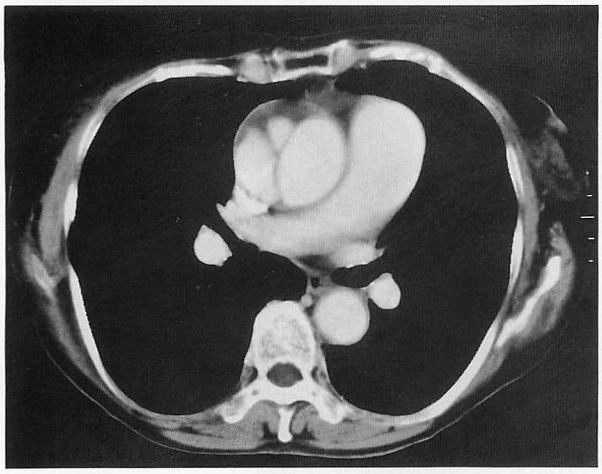

Fig. 2

Fig. 3

ポイントは，大動脈解離を疑うか否かである．大動脈解離に特徴的とされる突発性の持続する激しい胸背部痛および血圧上昇を欠いた点と，不明熱として来院した点で，問題解決の方向性がずれてしまった．

入院後胸部 X 線 CT (**Fig. 2**) にて上行大動脈の解離が示されたが，大動脈造影 (**Fig. 3**) と対比すると，胸部 X 線写真の右 I 弓は解離・拡大した上行大動脈右縁であることが明らかである．心エコー図では左房の拡大や僧帽弁に異常なく，左 III 弓の突出は CT との対比の結果，上行大動脈の拡大による右室流出路の偏位によるものと考えられ，左心耳ではなかった．

発熱は入院後みられず，CRP は手術前には陰性化した．診断確定後，上行大動脈置換術を施行し，経過は良好である．

なお，本症例は画像所見のおもしろさというよりは，多彩な症状を呈しうる大動脈解離の診断において示唆的であるという点から呈示させていただいた．

Diagnosis：Aortic dissection (Stanford type A)

Fig. 1 Chest X-ray film on the first visit showing slight prominence of the right upper cardiac border and left "atrial appendage"

Fig. 2 Enhanced computed tomographic scan showing dissection of the ascending aorta

Fig. 3 Digital subtraction angiogram of the aorta showing the dissection began from the ascending aorta
Aortic regurgitation was not shown.