

携帯型心エコー図装置に搭載されたディレクショナル・カラー・パワー・ドップラーおよび連続波ドップラー機能の精度評価

Validation of a New Hand-Carried Ultrasound Device Equipped With Directional Color Power Doppler and Continuous Wave Doppler

川井 順一
田辺 一明^{*1}
松崎 正史^{*2}
山口 一人
八木登志員
藤井 洋子
紺田 利子
宇井 一世
角田 敏明
岡田 翠
谷 知子^{*1}
盛岡 茂文^{*1}

Junichi KAWAI, RMS
Kazuaki TANABE, MD^{*1}
Masashi MATSUZAKI^{*2}
Kazuto YAMAGUCHI
Toshikazu YAGI, RMS
Yoko FUJII, RMS
Toshiko KONDA, RMS
Kazuyo UI, RMS
Toshiaki SUMIDA
Midori OKADA
Tomoko TANI, MD^{*1}
Shigefumi MORIOKA, MD, FJCC^{*1}

Abstract

Objectives. This study evaluated the accuracy of the directional color power Doppler (DCPD) and continuous wave Doppler (CWD) methods incorporated in the new hand-carried SonoSite™ 180PLUS ultrasound device.

Methods. The hand-held ultrasound system with 2.5 MHz transducer and SONOS 5500 was used as a standard ultrasound system with a 2 to 4 MHz wideband transducer. The experimental study used a Doppler wire phantom to evaluate the influence of target wire speed and angle of transducer on DCPD imaging. The clinical study included 48 consecutive patients. DCPD assessment of valvular regurgitation measured the distances of DCPD signals of mitral, aortic and tricuspid valve regurgitation using the apical four-chamber view for comparison with standard echocardiography. CWD assessment measured the peak velocities of the aortic flow and tricuspid valve regurgitant flow for comparison with standard echocardiography.

Results. In the experimental study, DCPD signals were not influenced by target wire speed changes and transducer incident angles. In the clinical study, agreements for mitral, aortic and tricuspid regurgitation between the two methods were 89.6%, 81.8% and 78.7%, respectively. The distances of DCPD valve regurgitant signals by the hand-carried ultrasound device showed good correlation (mitral regurgitation: $y = 0.84x + 0.55$; $r = 0.93$, aortic regurgitation: $y = 0.95x + 0.27$; $r = 0.94$, tricuspid regurgitation: $y = 0.86x + 0.61$; $r = 0.90$) with those by standard echocardiography. Evaluation of CWD velocity measurements showed good agreement for the lower flow velocities (< 2.0 m/sec). However, underestimation occurred for the high flow velocities (> 2.0 m/sec) compared with those by standard echocardiography (aortic flow: $y = 0.80x + 0.11$; $r = 0.95$, tricuspid regurgitation: $y = 1.00x - 0.23$; $r = 0.90$).

Conclusions. The new hand-carried ultrasound device (SonoSite™ 180PLUS equipped with DCPD and CWD) is clinically useful for evaluating valvular regurgitations and flow velocities. Further studies are

神戸市立中央市民病院 臨床検査技術部, ^{*1}循環器センター内科: 〒650-0046 神戸市中央区港島中町4-6; ^{*2}ソニックジャパン株式会社, 東京

Divisions of Clinical Laboratory and ^{*1}Cardiology, Kobe General Hospital, Kobe; ^{*2}Sonic Japan, Inc., Tokyo

Address for correspondence: KAWAI J, RMS, Division of Clinical Laboratory, Kobe General Hospital, Minatojima Naka-machi 4-6, Chuo-ku, Kobe 650-0046

Manuscript received April 25, 2003; revised June 27, 2003; accepted June 30, 2003

RMS = registered medical sonographer

needed to determine the mechanism of the underestimation of high flow velocities by CWD.

J Cardiol 2003 Oct; 42(4): 173 - 182

Key Words

■Diagnostic techniques

■Doppler ultrasound

■Echocardiography, transthoracic

はじめに

携帯型心エコー図装置は、救急外来、病棟、病院外などにおいて、迅速に心エコー図検査を行うことで病的状態を把握して、つぎの診断、治療戦略を立てるためのツールとして登場した。携帯型心エコー図装置の一つである SonoSite™ 180PLUS には、カラードップラー機能が搭載されているが、従来の心エコー図装置に搭載されているパルスドップラー法によるものとは違ったディレクショナル・カラー・パワー・ドップラー (directional color power Doppler: DCPD 法^{1,2}) という方式が採用されている。さらに、今回使用した SonoSite™ 180PLUS には連続波ドップラー機能が搭載され、肺高血圧症や大動脈弁狭窄症などの重症度評価が可能となった。本研究の目的は、携帯型心エコー図装置 SonoSite™ 180PLUS を使用し、カラードップラーおよび連続波ドップラー機能の診断精度について、従来の心エコー図装置と比較検討することである。

対象と方法

1. 使用装置

携帯型心エコー図装置は SonoSite™ 180PLUS (SonoSite 製; Fig. 1 - 左) で、発振周波数 2 - 4 MHz のマイクロコンベックス探触子 (Fig. 1 - 右) を用いた。この装置の特徴は、サイズが幅 190 mm, 奥行き 63.5 mm, 高さ 338 mm, 重量が 2.4 kg と軽量であり、本体側に持ち手があるため片手での持ち運びが可能である。また、スイッチを入れてからの起動時間が数秒であるため、救急時にもすぐに使用することが可能である。さらに、本装置にはティッシュ・ハーモニック・イメージング法が搭載されている¹⁾。新たに連続波ドップラー機能が搭載され、従来の心エコー図装置と同等の機能を有する。本検討の対照とした従来の心エコー図装置は SONOS 5500 (Phillips Medical Systems 製) で、S4 経胸壁用探触子 (発振周波数 2 - 4 MHz) を用いた。

2. 対象

検査の同意が得られた連続 48 症例 (年齢範囲 23 - 82 歳, 平均年齢 62 ± 12 歳) であり、内訳は正常が 13 例, 陳旧性心筋梗塞が 3 例, 肥大型心筋症が 3 例, 拡張型心筋症が 3 例, 弁膜症が 20 例, 人工弁置換術後が 6 例であった。全症例は洞調律で、心拍数 $51 - 90$ (62.2 ± 9.1) /min であり、心房細動などの不整脈例は除外した。

3. 方法

1) ディレクショナル・カラー・パワー・ドップラー機能の評価

基礎的検討: 恒温槽の中に、42℃ に保たれた状態で脱気水をターゲットワイヤーが十分に浸かるように入れたドップラー・ワイヤー・ファントムを準備し、以下の実験を行った。周りへの分散がなくターゲットワイヤーのみ色がつくようにカラーゲインを調整した状態のもとで、血流速度の変化によるカラー表示の影響を検討するため、ドップラー・ワイヤー・ファントムのターゲットワイヤー速度を 50, 75, 200 cm/sec に設定して、視覚的にカラー表示の変化を観察した (Fig. 2)。また、探触子の入射角度の変化によるカラー表示の影響を検討するため、ドップラー・ワイヤー・ファントムへの探触子の入射方向とターゲットワイヤーとの交差角度を 24°, 38° に設定して、視覚的にカラー表示の変化を観察した (Fig. 3)。

臨床的検討: 対象は、全症例 (48 例) のうち僧帽弁逆流が 48 例, 大動脈弁逆流が 44 例, 三尖弁逆流が 47 例であった。弁の逆流ジェットの到達度による重症度評価および到達距離の計測には、僧帽弁逆流および三尖弁逆流は心尖部四腔断面, 大動脈弁逆流は心尖部長軸断面を用いた。方法は、熟練者のソノグラファー (500 例以上の経験者) が、従来の心エコー図装置を用いて弁の逆流ジェット (僧帽弁, 大動脈弁, 三尖弁) の到達度による重症度評価および到達距離の計測をしたのち、携帯型心エコー図装置を用いて同様の項目の評価および計測をした。到達度による重症度評価は、僧帽

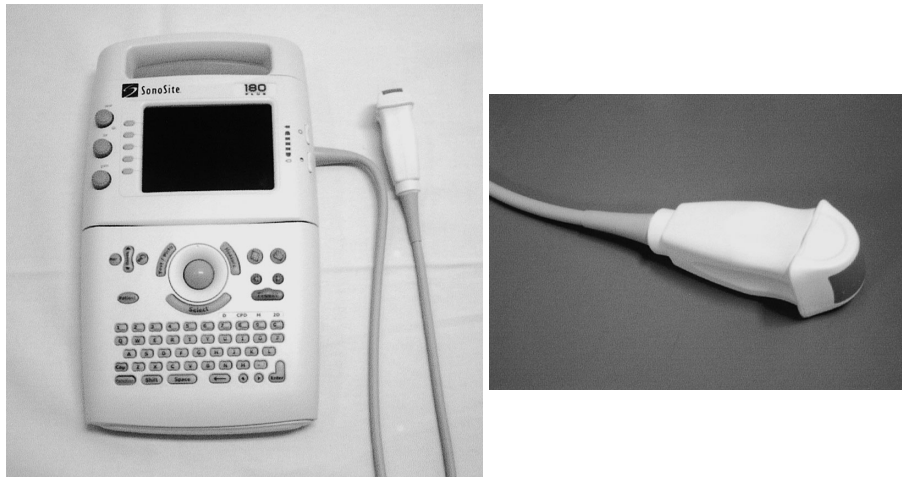


Fig. 1 Photograph of the SonoSite™ 180PLUS device(left)and transducer(right)




Fig. 2 Photograph of the Doppler wire phantom for evaluating the influence of target wire speed on directional color power Doppler imaging




Fig. 3 Photograph of the Doppler wire phantom for evaluating the influence of angle of transducer on directional color power Doppler imaging

弁逆流と三尖弁逆流では，心房を3等分して，逆流なし(0度)，軽度(度: 1/3まで)，中等度(度: 2/3まで)，高度(度: 2/3を超えて心房先端まで)に分類し，大動脈弁逆流では，逆流なし(0度)，軽度(度: 僧帽弁前尖レベルまで)，中等度(度: 2/3乳頭筋レベルまで)，高度(度: 乳頭筋レベルを超えて心尖部まで)に分類した³⁾．逆流ジェットの到達距離は，逆流ジェットの起始部から先端までの距離を計測し，逆流ジェットが壁に衝突して折れ曲がっている場合には2回に分けて計測した(Fig. 4)．ただし，僧帽弁逆流および三尖弁逆流の逆流ジェットが旋回してカラー表示エリア(関心領域)内に収まらない症例や，大動脈弁逆

流の逆流ジェットが左室流入血流と重なるような症例は計測不可とした．

2) 連続波ドップラー機能の評価

全症例(48例)を対象とした．方法は，熟練者のソノグラファーが従来の心エコー図装置を用いて心尖部長軸断面から大動脈弁通過速度と，心尖部四腔断面から三尖弁逆流速度を計測したのち，携帯型心エコー図装置を用いて同様の項目を計測した．

4. 統計処理

計測値は，平均±標準偏差で示した．相関関係は単

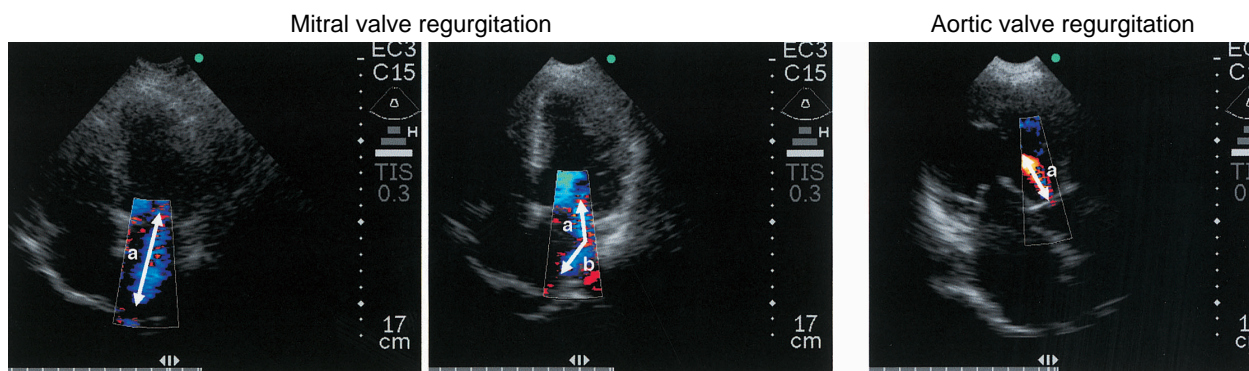


Fig. 4 Echocardiograms showing the measurements of valve regurgitant jet distance

Left and middle: Mitral valve regurgitant jet distance = a or $a + b$.

Right: Aortic valve regurgitant jet distance = a .

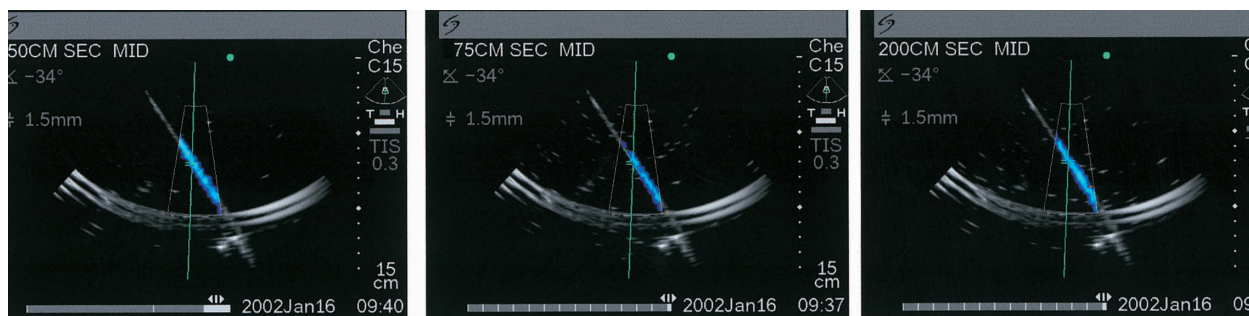


Fig. 5 Echocardiograms showing the directional color power Doppler signals were not influenced by target wire speed changes

Left: 50 cm/sec. Middle: 75 cm/sec. Right: 200 cm/sec.

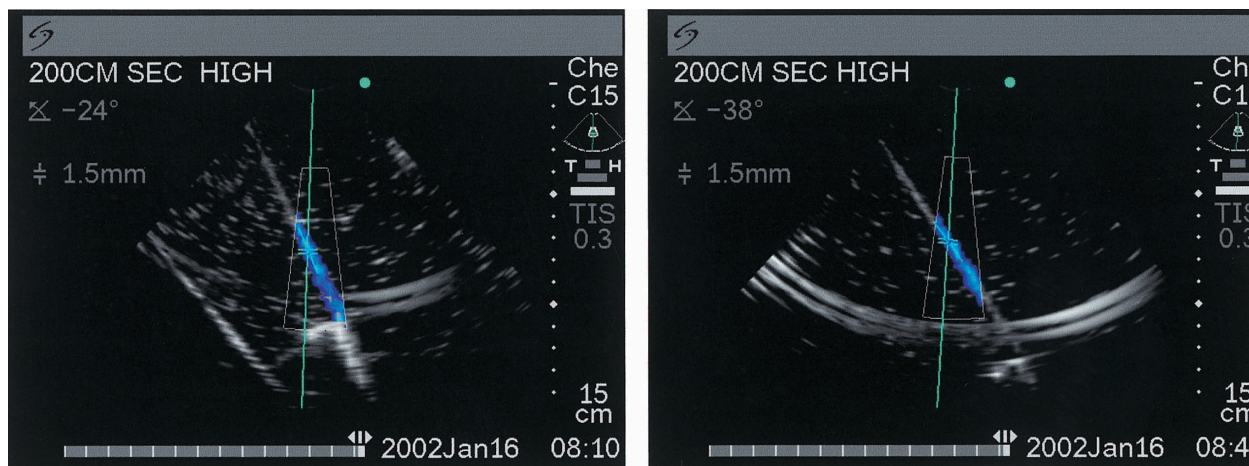


Fig. 6 Echocardiograms showing the directional color power Doppler signals were not influenced by transducer incident angles

Left: 24 ° Right: 38 °

回帰解析を，一致度はBland-Altman 解析を用いて $p < 0.05$ を有意差の判定とした．また，おのおのの計測値の比較においては，Student *t* 検定を用いて評価した．

結 果

1. ディレクショナル・カラー・パワー・ドップラー機能の評価

1) 基礎的検討

ドップラー・ワイヤー・ファントムのターゲットワイヤー速度を変化させても，視覚的にはカラー表示の変化は認められなかった (Fig. 5)．また，ドップラー・ワイヤー・ファントムのターゲットワイヤーに対する探触子の入射角度を変化させても，視覚的にはカラー表示の変化は認められなかった (Fig. 6)．

2) 臨床的検討

各弁の逆流ジェットの到達度による重症度評価については，僧帽弁逆流では89.6% (48例中43例は一致，2例は評価できず)，大動脈弁逆流では81.8% (44例中36例は一致，5例は評価できず)，三尖弁逆流では78.7% (47例中37例は一致，3例は評価できず) の一致度であった (Tables 1-3)．また，各弁の逆流ジェットの到達距離の計測については，僧帽弁逆流では $y = 0.84x + 0.55$ ， $r = 0.93$ ，平均差 = 0.0 cm (48例中3例は計測できず)，大動脈弁逆流では $y = 0.95x + 0.27$ ， $r = 0.94$ ，平均差 = 0.2 cm (44例中7例は計測できず)，三尖弁逆流では $y = 0.86x + 0.61$ ， $r = 0.90$ ，平均差 = 0.2 cm (47例中3例は計測できず) であった (Fig. 7)．

2. 連続波ドップラー機能の評価

最大血流速度の計測をした結果，大動脈弁通過速度では $y = 0.80x + 0.11$ ， $r = 0.95$ ，平均差 = - 0.28 m/sec (Fig. 8)，三尖弁逆流速度では $y = 1.00x - 0.23$ ， $r = 0.90$ ，平均差 = - 0.22 m/sec (48例中7例は計測できず) (Fig. 9) であった．大動脈弁通過速度では2.0 m/sec までは良好な相関関係を認めたが，2.0 m/sec を超えるような速い血流では携帯型心エコー図装置が過小評価する傾向が認められた (Fig. 8)．

考 察

1. ディレクショナル・カラー・パワー・ドップラー機能の評価

基礎的検討では，ドップラー・ワイヤー・ファント

Table 1 Accuracy of evaluation of mitral regurgitation

Standard echocardiography	Hand-carried echocardiography			
	0	1	2	3
0	3	0	0	0
1	0	22	1	0
2	0	1	9	0
3	0	0	1	9

0 - : Severity of mitral regurgitation.

Total patients : 48 (2 not evaluated)

Concordance = 89.6%.

Table 2 Accuracy of evaluation of aortic regurgitation

Standard echocardiography	Hand-carried echocardiography			
	0	1	2	3
0	9	0	0	0
1	1	15	0	0
2	0	1	12	0
3	0	0	1	-

0 - : Severity of aortic regurgitation.

Total patients : 44 (5 not evaluated)

Concordance = 81.8%.

Table 3 Accuracy of evaluation of tricuspid regurgitation

Standard echocardiography	Hand-carried echocardiography			
	0	1	2	3
0	0	0	0	0
1	1	22	4	0
2	0	2	9	0
3	0	0	0	6

0 - : Severity of tricuspid regurgitation.

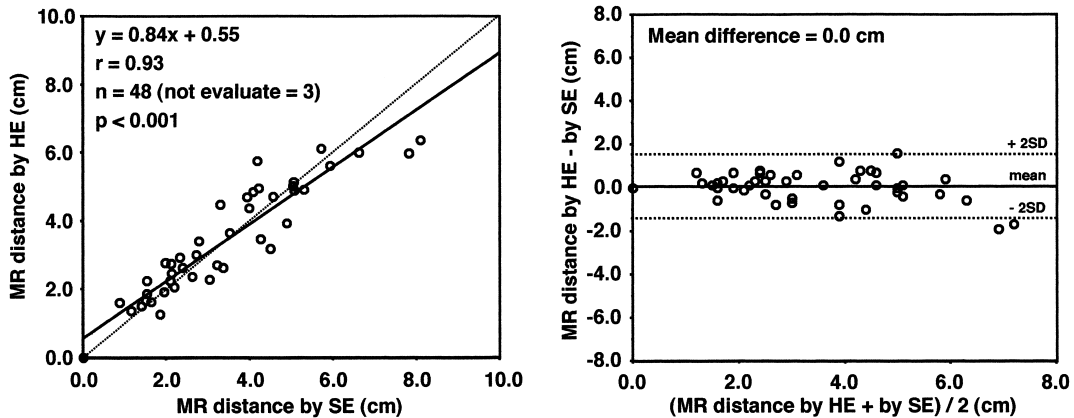
Total patients : 47 (3 not evaluated)

Concordance = 78.7%.

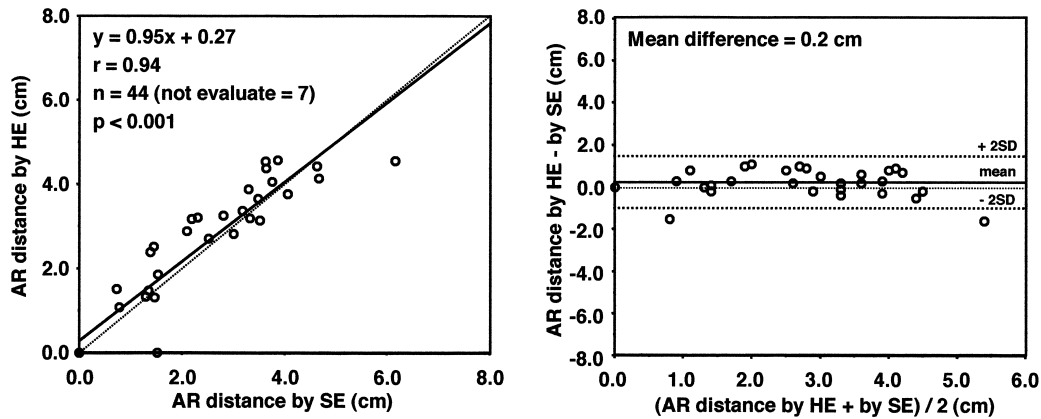
ムのターゲットワイヤー速度や探触子の入射角度を変化させても視覚的にカラー表示は変化しなかったことから，血流速度による折り返し現象や超音波の入射角度による血流のカラー表示への影響はないことが示唆され，逆流の存在診断に有用であると考えられた．

臨床的検討では，各弁逆流の重症度評価を比較した結果，僧帽弁逆流では約90% の一致率を認めたことから，携帯型心エコー図装置は従来の心エコー図装置と比べてほぼ同等の重症度評価が可能であるものと考

Mitral valve regurgitant jet distance



Aortic valve regurgitant jet distance



Tricuspid valve regurgitant jet distance

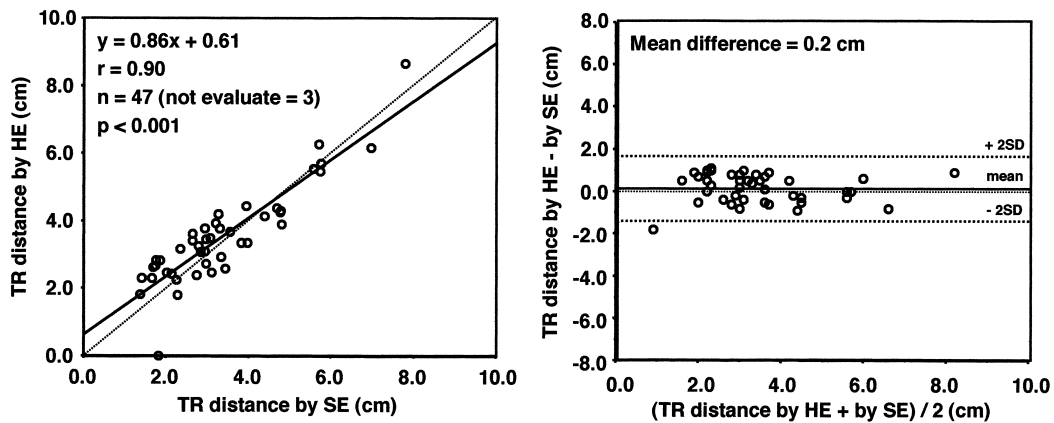


Fig. 7 Scattergraphs of various parameters measured by hand-carried echocardiography and standard echocardiography

Left column: Correlation between valve regurgitation distances.

Right column: Agreement between valve regurgitation distances.

Upper row: Correlation of mitral valve regurgitation.

Middle row: Correlation of aortic valve regurgitation.

Lower row: Correlation of tricuspid valve regurgitation.

MR = mitral regurgitation; HE = hand-carried echocardiography; SE = standard echocardiography;

AR = aortic regurgitation; TR = tricuspid regurgitation.

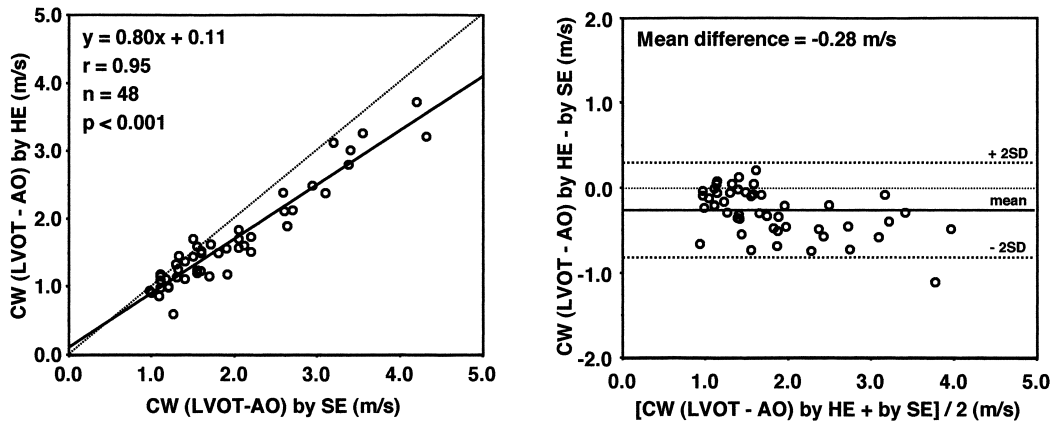


Fig. 8 Scatterplots of left ventricular outflow tract-aorta velocity of continuous wave Doppler measured by hand-carried echocardiography and standard echocardiography
 Left: Correlation. Right: Agreement.
 CW = continuous wave; LVOT = left ventricular outflow tract; AO = aorta.

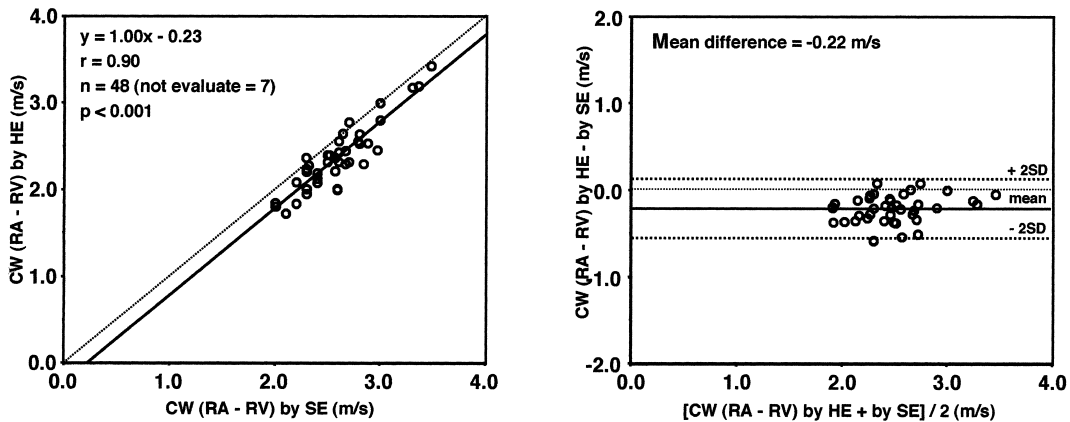


Fig. 9 Scatterplots of right atrium-right ventricle velocity of continuous wave Doppler measured by hand-carried echocardiography and standard echocardiography
 Left: Correlation. Right: Agreement.
 RA = right atrium; RV = right ventricle. Other abbreviations as in Fig. 8.

えられた。しかし、大動脈弁逆流と三尖弁逆流では一致率は80%前後とやや低値であり、また不一致例は携帯型心エコー図装置のほうが過小評価する傾向が認められた。これについては、DCPD法のカラー表示の問題点としてDCPD法は従来の心エコー図装置と比較して分散表示がないこと^{1,4)}、従来の心エコー図装置と比べてカラーマップが暗い表示であること⁵⁾といった表示される画像の印象が異なること(Fig. 10)、また装置側の問題点としてカラー表示エリアが固定されているため逆流ジェットの大きさに合わせた表示ができないこと、画面が小さくて見づらいことが原因であると考えられた。そのためDCPD法によるカラー表示画

像の観察には、トレーニングが必要である⁶⁻⁹⁾。アメリカ心エコー図学会では、経胸壁心エコー図法の経験症例数に応じて3段階(レベル1-3)に分け、レベル2(検査数150例以上、判読数300例以上)の経験者が携帯型心エコー図装置を使用すべきとしている⁶⁾。携帯型心エコー図装置によって逆流の重症度評価を行う際には、経胸壁心エコー図法の経験者がカラー表示や画面の大きさに慣れた状況で使用するのが望ましいと考えられる。

2. 連続波ドップラー機能の評価

大動脈弁通過速度については、高速血流(2.0 m/sec

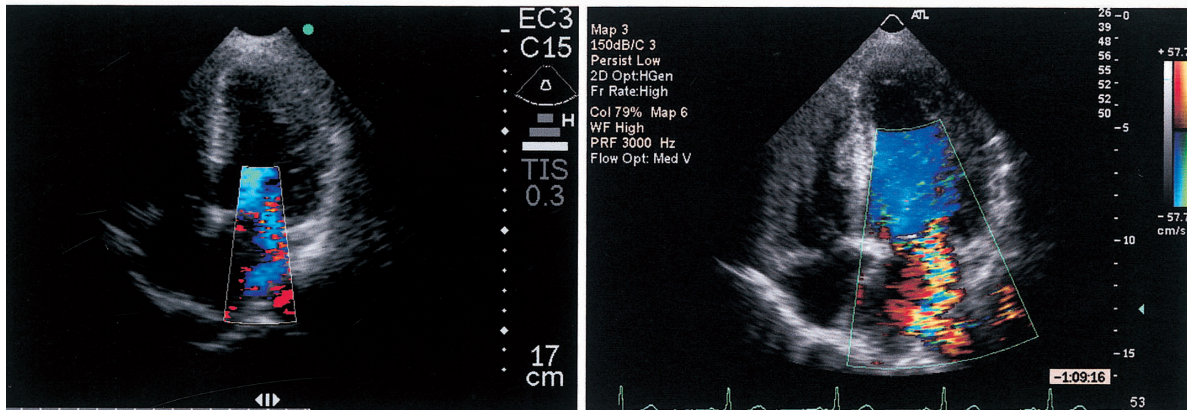


Fig. 10 Echocardiograms showing mitral valve regurgitation in the apical four-chamber view by hand-carried echocardiography(left)and standard echocardiography(right)

以上)では携帯型心エコー図装置が過小評価する傾向が認められた。この原因としては、比較的探触子直下付近(画面中央)で計測することが多い三尖弁逆流速度では良好な相関関係が得られているが、大動脈弁通過速度では画面中央よりも左側で計測することが多いため、探触子の受信部での感度差が、とくに速い血流で生じたものと推定された。したがって、2.0 m/sec以上の血流速度が計測された場合や大動脈弁の変化が強い場合には、つぎのステップとして従来の心エコー図装置で詳細に検査することが望ましい。三尖弁逆流速度では、良好な相関関係と一致度であったことから、携帯型心エコー図装置は従来の心エコー図装置と比べてほぼ同等な計測値が得られることが示唆された。しかし、従来の心エコー図装置では計測可能であったが、携帯型心エコー図装置では計測不可であった症例が48例中7例存在した。これについては、DCPD法は従来の心エコー図装置と比較して分散表示がないなどのカラー表示が違ったため¹⁾、逆流ジェットを検出するのが困難であり計測できなかったことが原因と考えられた。したがって、三尖弁逆流速度を計測する場合、三尖弁逆流を検出できないことや、検出できたとしても三尖弁逆流速度を計測しきれない症例があることを考慮したうえで使用しなければならない。

3. 本検討の限界および問題点

基礎的検討では、本装置は面積計測の機能を持っておらず、カラー表示範囲の面積を計測するなどの定量的な評価はできなかった。臨床的検討では、カラー

ドップラー機能の検討である逆流ジェットの距離計測において逆流の逆流ジェットが関心領域から逸脱するような症例を除外しており、このような症例に対しては関心領域を可変にするなどの装置側の改良が望まれる。現時点では、弁逆流の逆流ジェットが関心領域から逸脱するような症例に対して逆流の広がりを変えるためには、関心領域を動かして逆流ジェットを観察することが必要である。さらに、日常検査で逆流の重症度を詳細に把握するために、僧帽弁逆流では加速血流の観察、大動脈弁逆流では左室流出路における逆流幅の計測による半定量的評価が用いられるが、DCPD法でも同様の評価が可能であるかについては、今後の検討が必要である。連続波ドップラー機能の検討では、大動脈弁通過速度が2.0 m/sec以上の症例が少なかったため、今後は有意な大動脈弁狭窄症の症例を増やして検討する必要がある。本検討では従来の心エコー図装置ハイエンドマシーンを1種類に限定して行ったが、同世代の各社ハイエンドマシーンの精度に大きな差はないと考えられる。

結 語

携帯型心エコー図装置 SonoSite™ 180PLUSでのカラードップラー機能は、基礎的検討では血流速度や超音波ビームの入射角度の影響を受けないことから逆流の存在診断に有用であり、また臨床例での逆流ジェットの到達距離の計測については臨床上有用な方法と考えられる。しかし、カラー表示の印象が従来の心エコー図装置と異なることやカラー表示エリアが固定さ

れていることから、弁逆流の観察にはトレーニングが必要である。また、連続波ドップラー機能も臨床上有用な機能と考えられるが、大動脈弁通過速度の計測で

は高速血流で携帯型心エコー図装置が過小評価する傾向があり、限界を考慮したうえで使用する必要がある。

要 約

目的: ディレクショナル・カラー・パワー・ドップラー(DCPD)法および連続波ドップラー機能が搭載された新しい携帯型心エコー図装置 SonoSite™ 180PLUS を使用し、カラードップラーおよび連続波ドップラー機能の診断精度について、従来の心エコー図装置と比較検討することである。

方法: 使用装置の携帯型心エコー図装置は SonoSite™ 180PLUS で、発振周波数 2 - 4MHz のマイクログリッド探触子を用い、従来の心エコー図装置は SONOS 5500 で、S4 経胸壁用探触子(発振周波数 2 - 4MHz)を用いた。対象は検査の同意が得られた連続 48 症例であった。

カラードップラー機能の評価: 基礎的検討では、ドップラー・ワイヤー・ファントムを用いて、ターゲットワイヤー速度および探触子の入射角度を変化させて、カラー表示の変化を視覚的に観察した。臨床的検討では、弁逆流(僧帽弁、大動脈弁、三尖弁)の重症度評価および逆流ジェットの到達距離の計測をした。

連続波ドップラー機能: 大動脈弁通過速度と三尖弁逆流速度の最大血流速度を計測した。

結果: カラードップラー機能(DCPD法)の評価: 基礎的検討では、ドップラー・ワイヤー・ファントムのターゲットワイヤー速度、探触子の入射角度を変化させても、視覚的にはカラー表示の変化は認められなかった。臨床的検討では、各弁逆流の重症度評価は、僧帽弁逆流 89.6%、大動脈弁逆流 81.8%、三尖弁逆流 78.7% の一致度であった。また、弁逆流の到達距離の計測では、僧帽弁逆流は $y = 0.84x + 0.55$, $r = 0.93$, 大動脈弁逆流は $y = 0.95x + 0.27$, $r = 0.94$, 三尖弁逆流は $y = 0.86x + 0.61$, $r = 0.90$ であった。

連続波ドップラー機能の評価: 最大血流速度の計測では、大動脈弁通過速度は $y = 0.80x + 0.11$, $r = 0.95$, 三尖弁逆流速度は $y = 1.00x - 0.23$, $r = 0.90$ であった。ただし、大動脈弁通過速度は、高速血流速度(> 2.0 m/sec)の計測では過小評価する傾向が認められた。

結語: 携帯型心エコー図装置 SonoSite™ 180PLUS の DCPD 法および連続波ドップラー機能は、従来の心エコー図装置とほぼ同等の評価が可能であることから、臨床上有用な装置と考えられる。ただし、連続波ドップラー機能における大動脈弁通過速度計測では、高速血流速度で過小評価する傾向があるため、今後の検討が必要である。

J Cardiol 2003 Oct; 42(4): 173 - 182

文 献

- 1) Goodkin GM, Spevack DM, Tunick PA, Kronzon I: How useful is hand-carried bedside echocardiography in critically ill patients? *J Am Coll Cardiol* 2001; **37**: 2019 - 2022
- 2) Ohyama R, Murata K, Tanaka N, Takaki A, Kimura K, Ueda K, Liu J, Wada Y, Harada N, Matsuzaki M: Accuracy and usefulness of ultraportable hand-carried echocardiography system. *J Cardiol* 2001; **37**: 257 - 262 (in Jpn with Eng abstr)
- 3) Yoshikawa J, Yoshida K, Akasaka T, Shakudo M, Kato H: Value and limitations of color Doppler flow mapping in the detection and semiquantification of valvular regurgitation. *Cardiac Imaging* 1987; **2**: 85 - 91
- 4) Hamper UM, DeJong MR, Caskey CI, Sheth S: Power Doppler imaging: Clinical experience and correlation with color Doppler US and other imaging modalities. *Radiographics* 1997; **17**: 499 - 513
- 5) Yagi T, Yoshikawa J, Yoshida K, Akasaka T, Shakudo M, Fukaya T, Maenishi F, Kato H, Jyo Y: The usefulness and limitation of power-mode imaging in two-dimensional Doppler color flow mapping. *Jpn J Med Ultrason* 1986; **14**: 541 - 546 (in Jpn with Eng abstr)
- 6) Seward JB, Douglas PS, Erbel R, Kerber RE, Kronzon I, Rakowski H, Sahn LDJ, Sisk EJ, Tajik AJ, Wann S: Hand-carried cardiac ultrasound (HCU) device: Recommendations regarding new technology: A report from the Echocardiography Task Force on New Technology of the Nomenclature and Standards Committee of the American Society of Echocardiography. *J Am Soc Echocardiogr* 2002; **15**: 369 - 373
- 7) Bruce CJ, Montgomery SC, Bailey KR, Tajik J, Seward

- JB: Utility of hand-carried ultrasound devices used by cardiologists with and without significant echocardiographic experience in the cardiology inpatients and outpatient settings. *Am J Cardiol* 2002; **90**: 1273 - 1275
- 8) Hailey D, Topfer LA: Hand-carried ultrasound units for point-of-care cardiac examinations. *Issues Emerg Health Technol* 2002; **41**: 1 - 4
- 9) Kirkpatrick AW, Simons RK, Brown DR, Ng AK, Nicolaou S: Digital hand-held sonography utilised for the focused assessment with sonography for trauma: A pilot study. *Ann Acad Med Singapore* 2001; **30**: 577 - 581