

多彩な心症状を呈した悪性リンパ腫の1例

Malignant Lymphoma With Various Cardiac Manifestations: A Case Report

田上 寛容
真田 純一
茅野 哲朗
田中 秀樹
寺師 利彦

Kanyo TANOUE, MD
Junichi SANADA, MD,
FJCC
Tetsuro KAYANO, MD
Hideki TANAKA, MD

Abstract

A 49-year-old woman presented with malignant lymphoma manifesting as dyspnea, palpitation and leg edema. Chest radiography demonstrated cardiomegaly, electrocardiography (ECG) showed first degree atrioventricular block, and echocardiography showed concentric left ventricular hypertrophy with granular sparkling texture and mild pericardial effusion. The diagnosis was malignant lymphoma (B-cell) based on lymph node biopsy. Chemotherapy (CHOP) was performed under a suspected diagnosis of cardiac invasion of malignant lymphoma. Immediately after chemotherapy, ECG showed complete atrioventricular block with sinus arrest, ventricular fibrillation and atrial fibrillation. ECG was normalized after 2 weeks on chemotherapy. Left ventricular hypertrophy was improved and pericardial effusion disappeared. However, she died of recurrence of malignant lymphoma on day 116.

J Cardiol 2002 Sep; 4(3): 117-123

Key Words

■Neoplasms (malignant lymphoma)
■Arrhythmias ■Heart failure

■Pericardium (pericardial effusion)
■Echocardiography, transthoracic

はじめに

悪性リンパ腫において心臓浸潤をきたす例は、剖検例において20-30%と報告されているが、心臓浸潤による臨床所見は非特異的であり、心臓浸潤例の10%未満に認められているにすぎない¹⁾。

今回我々は、悪性リンパ腫の経過中に、心臓浸潤によると思われる多彩な心症状を呈し、化学療法が著効した1症例を経験したので、若干の文献的考察を加え報告する。

症 例

症 例 49歳，女性

主 訴: 呼吸困難，下腿浮腫，動悸。

既往歴，家族歴: 特記事項なし。

現病歴: 2000年9月頃より，鼠径部のリンパ節腫脹に気づくも放置していた。同年12月28日，労作時の息切れにより近医を受診し，鉄欠乏性貧血の診断で鉄剤による治療を受けた。しかし，2001年2月になっても自覚症状の改善は認められず，下腿浮腫および動悸も伴うようになったため，精査加療目的により当院に入院となる。

入院時現症: 血圧102/60 mmHg，脈拍104/min，整。駆出性収縮期雑音 Levine 度，顔面および下腿浮腫を認めた。右腋窩部に大豆大のリンパ節を1個触知し，両鼠径部に弾性硬，表面平滑，可動性を有する小豆大から大豆大のリンパ節を多数触知した。

入院時血液検査 (Table 1): 軽度の貧血および乳酸脱

鹿児島県立大島病院 内科: 〒894-0015 鹿児島県名瀬市真名津町18-1

Department of Internal Medicine, Kagoshima Prefectural Oshima Hospital, Kagoshima

Address for correspondence: TANOUE K, MD, Department of Internal Medicine, Kagoshima Prefectural Oshima Hospital, Manatsucho 18-1, Naze, Kagoshima 894-0015

Manuscript received March 22, 2002; revised May 30 and June 25, 2002; accepted June 25, 2002

水素酵素の上昇を認めた。

入院時経過 (Fig. 1): 2001年2月10日, 当院に入院する。入院時の胸部X線上著明な心拡大(心胸郭比63.5%)があり (Fig. 2-A), 心電図上で一度房室ブロック, 非持続性心室性頻拍, a F, 6で陰性T波, ST低下 (Fig. 3-A),

心エコー図法により左室壁の肥厚(心室中隔17mm/左室後壁18mm)および輝度の上昇, 心臓液貯留を認めた (Figs. 4-A, B)。2月14日に左鼠径部よりリンパ節生検を行い, 翌日には悪性リンパ腫(びまん性リンパ腫, 大細胞型, B細胞性)の診断を得た (Fig. 5)。その前後より心室頻拍が多発, 悪性リンパ腫の心臓浸潤によるものと考えられた。2月15日より, 化学療法 (CHOP: cyclophosphamide 1,000mg, doxorubicin 70mg, vincristine 2mg) を開始した。化学療法施行の約4時間後, 洞停止を伴う完全房室ブロックが出現したため, 一時ペーシングを施行した。また, 約24時間後に心室細動が出現したため除細動を行うとともに, 気管内挿管および人工呼吸器管理を行った。2月17日には一時的に心房細動を認めたが, 自然消失した (Fig. 6)。その後, 2月21日に出血性胃潰瘍を合併したが, 全身状態は徐々に改善した。化学療法後, 乳酸脱水素酵素は1,449から496IU/lへと改善し, 化学療法1週間目に, 房室ブロックは消失したため, ペーシングリードを抜去した。

化学療法2週間目の胸部X線上, 心拡大は著明に改善しており (Fig. 2-B), 心電図は正常化 (Fig. 3-B) し,

White blood cell	4,030/mm ³
Red blood cell	431 × 10 ⁴ /mm ³
Hemoglobin	10.6 g/dl
Hematocrit	32.4%
Platelet	14.6 × 10 ⁴ /mm ³
Total protein	5.7 g/dl
Glutamic oxaloacetic transaminase	39 IU/l
Glutamic pyruvic transaminase	23 IU/l
Creatine kinase	109 IU/l
Lactate dehydrogenase	1,449 IU/l
Blood urea nitrogen	18.6 mg/dl
Creatinine	0.5 mg/dl
Na	139 mEq/dl
K	3.8 mEq/dl
Cl	0.5 mEq/dl
C-reactive protein	0.6 mg/dl

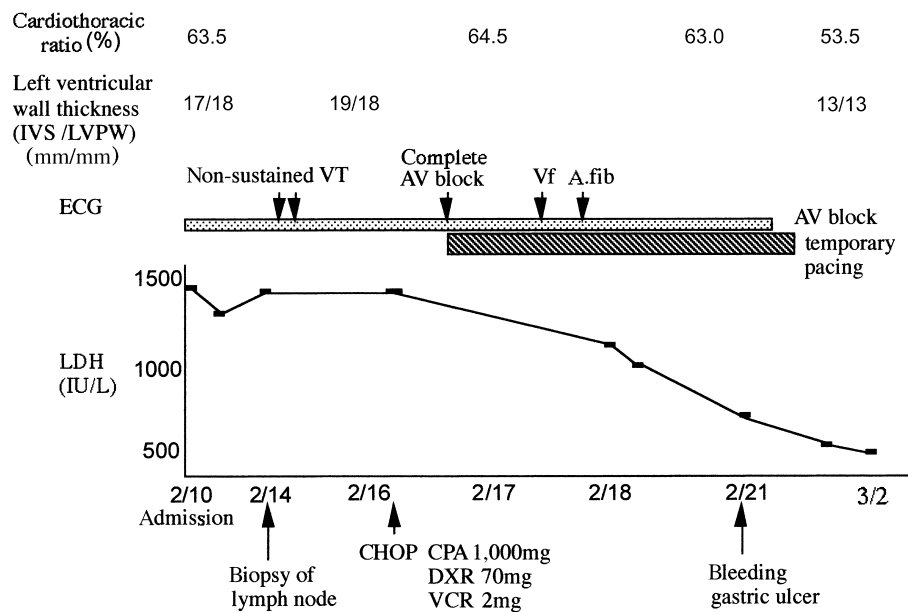


Fig. 1 Clinical course

IVS = interventricular septum; LVPW = left ventricular posterior wall; VT = ventricular tachycardia; Vf = ventricular fibrillation; A.fib = atrial fibrillation; AV = atrioventricular; ECG = electrocardiogram; LDH = lactate dehydrogenase; CPA = cyclophosphamide; DXR = doxorubicin; VCR = vincristine.

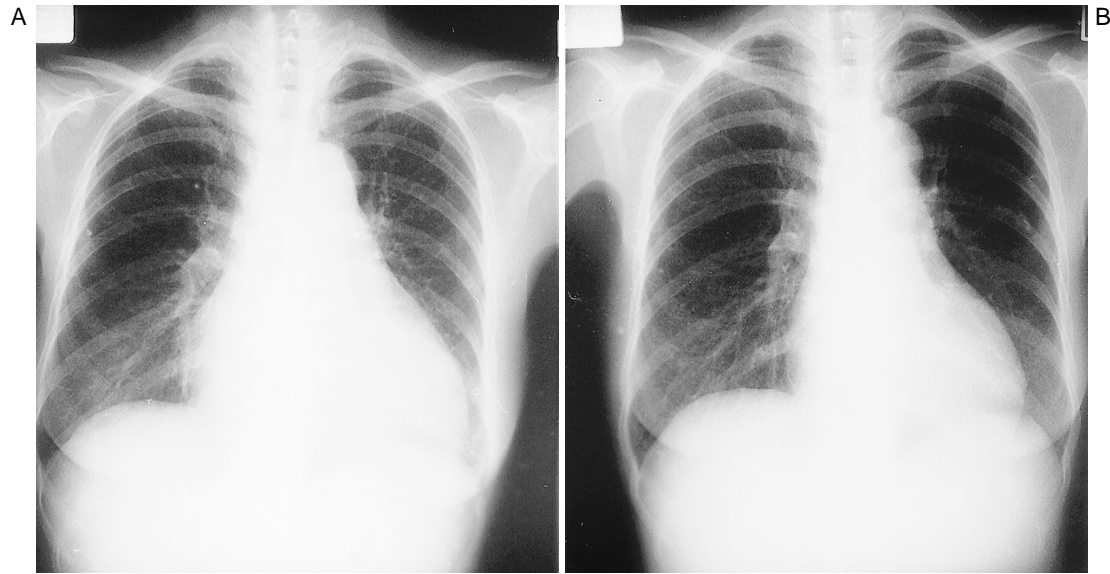


Fig. 2 Chest radiograms

A: On admission. Cardiothoracic ratio was 63.5%.

B: Day 14 of chemotherapy. Improvement of cardiomegaly was seen. Cardiothoracic ratio was 53.5%.

心エコー図上、左室壁の肥厚は改善(心室中隔13mm/左室後壁13mm)し、心臓液は消失していた(Figs. 4-C, D)。その後、心電図および心エコー図上の変化は認められなかったが、CHOP療法が4クール終了後、悪性リンパ腫の再燃と考えられる全身状態の悪化で、116病日に死亡した。剖検は得られなかった。

考 察

悪性リンパ腫の心臓浸潤の頻度について、Robertsら¹⁾は剖検例において24%に心臓浸潤を認めたと報告している。しかし、臨床所見は心臓浸潤例の10%未満に認められているにすぎず、生前に心臓浸潤を診断できる割合は低く、Rosembergら²⁾の報告によると1%程度ともいわれている。また、悪性リンパ腫において心臓浸潤を認めた症例は予後不良とされるが、その理由は、心臓浸潤に伴う臨床症状が出現しにくく、臨床症状が出現した時点で進行病期であることが多いこと、また生検組織が得られず、確定診断がつくことが非常にまれであることなどが挙げられる。実際、過去の報告においても生前に確定診断を得られた症例³⁾は数少なく、ほとんどが剖検症例の検討である。

悪性リンパ腫の心臓浸潤による臨床症状は非特異的であり、特有なものが少なく多岐にわたる(Table 2)。最も頻度が多いのが、不整脈であり、悪性リンパ腫の

刺激伝導系、とくに右心系への浸潤により、完全房室ブロック、洞機能不全症候群をきたし、Adams-Stokes発作などの症状の原因となる⁴⁻⁶⁾。また、悪性リンパ腫の心筋浸潤により局所的にリエントリー回路を形成し、心室頻拍をきたしたと考えられた報告もある⁵⁾。そのほか、心外膜浸潤により心臓液貯留および心タンポナーデをきたすとされており、石橋ら⁷⁾によると病理学的所見の得られた全例に心外膜浸潤を認めたとしている。また、Weinbergら^{8,9)}は腫瘍細胞による冠動脈への壁外性の圧迫、腫瘍塞栓により狭心症および心筋梗塞をきたすことを報告している。そのほか、心筋浸潤によるうっ血性心不全¹⁰⁾、心腔内での腫瘍形成¹¹⁾などがあるが、今回の症例のように、複数の心症状を合併した症例も数多く報告されている^{11,12)}。これらの心症状は、治療により改善したとの報告もみられる^{5,6)}が、直接死因となる例が多いようである。そのため悪性リンパ腫の心臓浸潤に関しては早期の診断と早期の治療開始が重要であり、それにより予後の改善が期待できると考えられる。

今回の症例においては、1) 不整脈(完全房室ブロック、心房細動、心室頻拍、心室細動)、2) 心臓液貯留、3) うっ血性心不全、と多彩な心症状が認められ、死亡直前の心エコー図法では心筋梗塞の合併が示唆された。また、化学療法直後に、洞機能不全症候群、完全

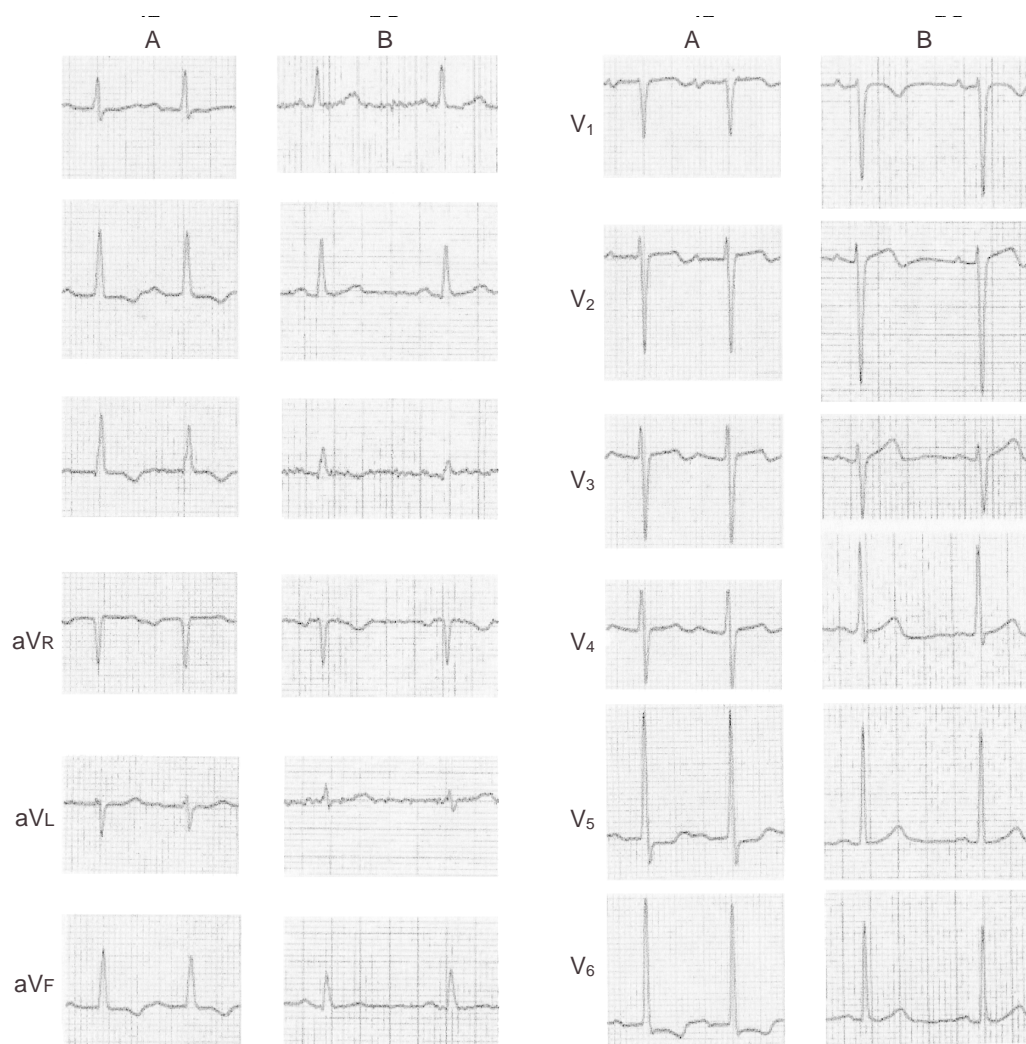


Fig. 3 Twelve-lead electrocardiograms

A: On admission. Sinus tachycardia, first degree atrioventricular block and inverted T waves in I, II, III, aVR, aVL, aVF were observed.
 B: Day 14 of chemotherapy. Electrocardiogram was normalized.

房室ブロック，心室細動などの不整脈が出現していることについては，治療前から，心室頻拍の出現，一度房室ブロックの存在が確認されており，化学療法1週間後に改善していることより，悪性リンパ腫の心臓浸潤に伴うものと考えられるが，一部，CHOP療法における，とくにdoxorubicinの心毒性の影響も否定できず，心臓浸潤を伴う悪性リンパ腫の化学療法において，doxorubicinの使用については留意すべきものと思われる．ただ今回の症例においては，化学療法(CHOP)後，心症状の消失，心電図所見および心エコー図所見の改善を認めていることより，化学療法(CHOP)が悪性リンパ腫の心臓浸潤に対して非常に有効であったと考え

られた．

造血管腫瘍の心臓浸潤における心エコー図所見として，心臓液貯留¹³⁻¹⁵⁾のほかに心室壁肥厚^{3,16)}，心筋内腫瘍^{17,18)}の重要性が指摘されている．山王ら¹⁹⁾は，これら3所見の陽性率は悪性リンパ腫で27例中29.6%であり，生前診断に有用であることを指摘している．心臓液貯留は悪性リンパ腫の心外膜への浸潤によるものであり，心室壁肥厚に関して，悪性リンパ腫の心筋浸潤では心室壁肥厚をきたすか，あるいは腫瘤形成性である報告が多く，心室壁肥厚のみられた部位は剖検例において腫瘍細胞のび漫性の浸潤を認めている³⁾．今回の症例でも，生検による確定診断は得られていない

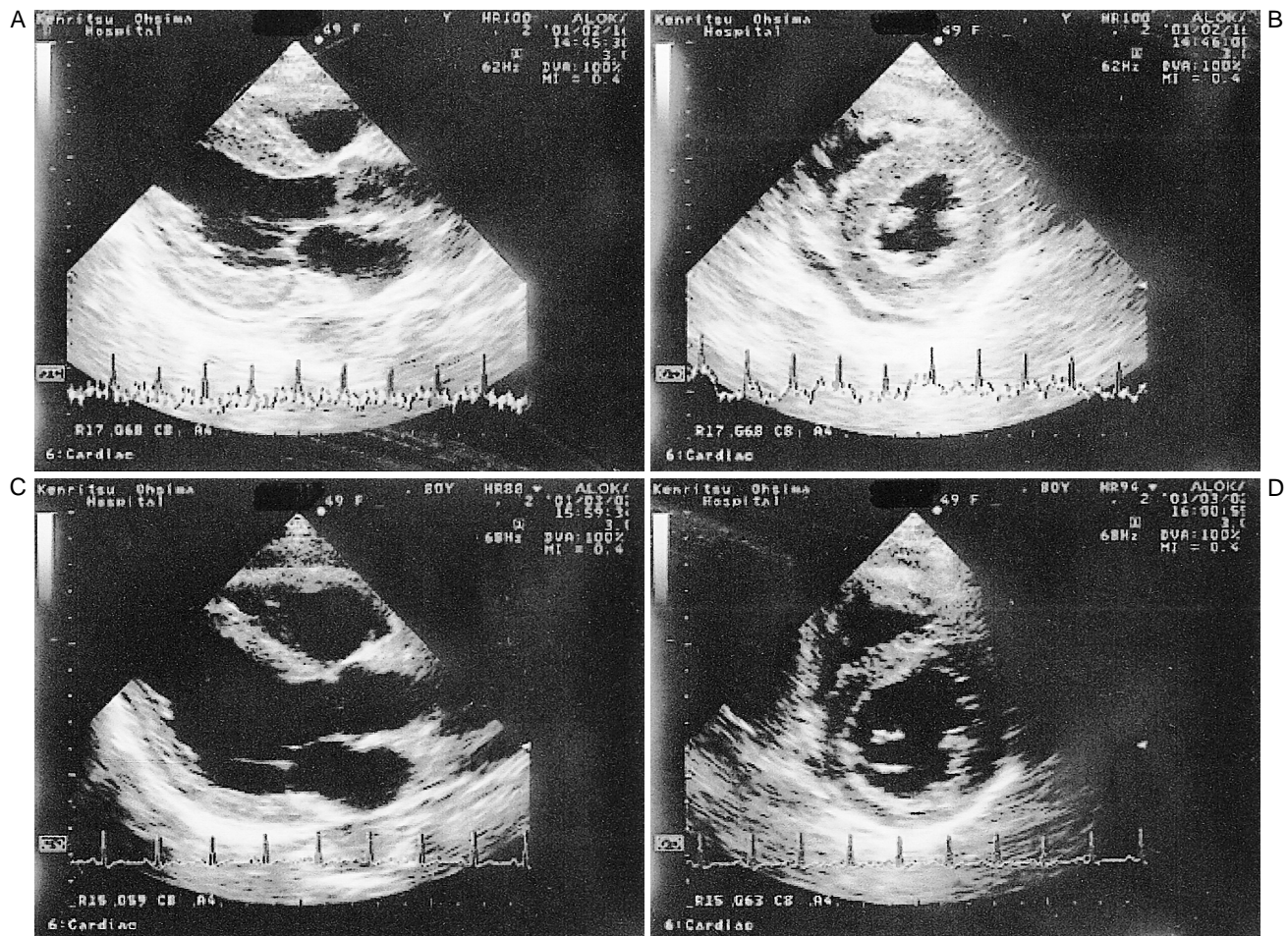


Fig. 4 Parasternal long- and short-axis echocardiograms

On admission (A, B) concentric left ventricular hypertrophy (IVS: 17 mm/LVPW: 18 mm) was present with granular sparkling texture and mild pericardial effusion. Conduction disturbance was not seen. Day 14 on chemotherapy (C, D) left ventricular hypertrophy had improved (IVS: 13 mm/LVPW: 13 mm) and pericardial effusion disappeared.

Abbreviations as in Fig. 1.

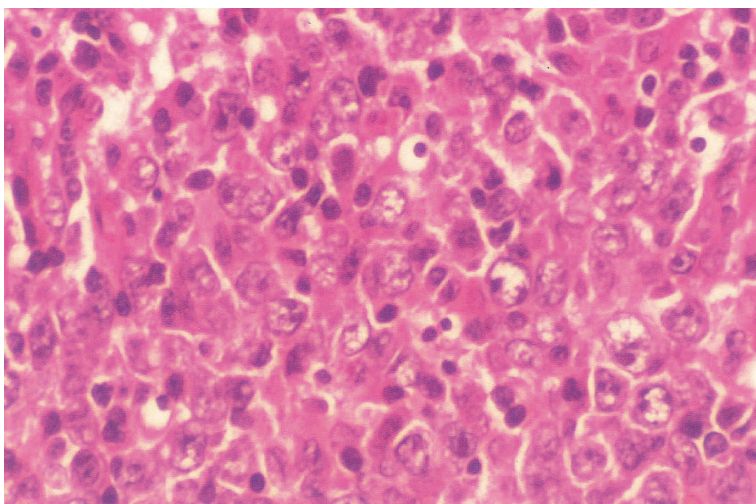


Fig. 5 Photomicrograph

The lymph node is diffusely infiltrated by medium to large-sized cells with prominent nuclei. Hematoxylin-eosin staining, $\times 200$.

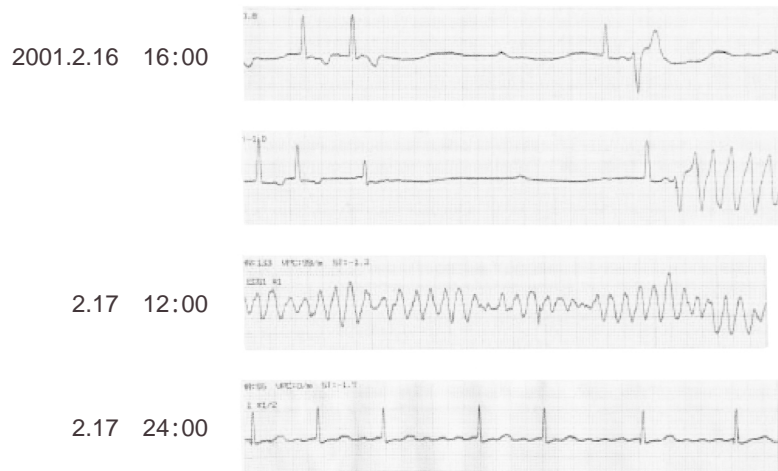


Fig. 6 Electrocardiograms

After chemotherapy, electrocardiograms showed complete atrioventricular block with sinus arrest, ventricular fibrillation and atrial fibrillation.

Table 2 Clinical manifestations of cardiac invasion in malignant lymphoma □

1) Arrhythmia: Complete atrioventricular block, □ ventricular tachycardia, sick sinus syndrome □
2) Congestive heart failure □
3) Pericardial effusion: Cardiac tamponade □
4) Cardiac tumor □
5) Myocardial infarction, angina pectoris □ □ □
Chemotherapy, radiation therapy □
□

が、化学療法後に著明に改善していることより、左室壁肥厚の本態は左室心筋への悪性リンパ腫のび漫性の浸潤であると考えられた。また、悪性リンパ腫を含む造血管腫瘍例では心臓浸潤の生前診断は困難であるが、心エコー図法が本疾患の診断および治療の効果判定に極めて有用であり、心臓浸潤の検討に心エコー図検査の活用が重要であると考えられた。

要 約

症例は49歳、女性。呼吸困難、動悸および下腿浮腫を主訴に当院入院となった。胸部X線上の著明な心拡大および心電図上で高度房室ブロック、心エコー図法により著明な両心室壁の肥厚と輝度上昇、心臓液貯留を認めた。鼠径部リンパ節生検により悪性リンパ腫と診断した。心症状の原因として、悪性リンパ腫の心臓浸潤を考え、化学療法(CHOP)を開始した。化学療法直後に洞機能不全症候群、高度房室ブロック、心室細動の合併を認めたが、化学療法後2週目には心症状は消失し、心電図は正常化し、心エコー図法では、両心室壁の肥厚は著明に改善し、心臓液も消失した。化学療法が著効したと考えられ、一時的に全身状態は安定したが、悪性リンパ腫の再燃により第116病日に死亡した。

J Cardiol 2002 Sep; 40(3): 117-123

文 献

1) Roberts WC, Glancy DL, DeVita VT Jr: Heart in malignant lymphoma (Hodgkin's disease, lymphosarcoma, reticulum cell sarcoma and myosis fungoides): A study of 196 autopsy cases. *Am J Cardiol* 1968; **22**: 85-107
 2) Rosemberg SA, Diamond HD, Jaslowitz B, Craver LF: Lymphosarcoma: A review of 1269 cases. *Medicine* 1961;

40: 31-84
 3) 伊西洋二, 平井寛則, 當間三弘, 鈴木真事, 出川敏行, 二宮健次, 矢吹 壮, 町井 潔, 高橋 啓, 箕輪 久, 安島春洋: 狭心症様症状を呈した悪性リンパ腫心臓転移の一例. *心臓* 1992; **24**: 1218-1223
 4) Takeuchi E, Yanagawa H, Nishikubo N, Ogushi F, Sone S: Successful treatment of metastatic cardiac lymphoma with complete A-V block. *Anticancer Res* 1998; **18**: 2815-

J Cardiol 2002 Sep; 40(3): 117-123

- 2817
- 5) Miyashita T, Miyazawa I, Kawaguchi T, Kasai T, Yamaura T, Ito T, Takei M, Kiyosawa K: A case of primary cardiac B cell lymphoma associated with ventricular tachycardia, successfully treated with systemic chemotherapy and radiotherapy: A long-term survival case. *Jpn Circ J* 2000; **64**: 135 - 138
- 6) Matsuo T, Nishiura R, Tsumori Y, Maeno M, Kumagae H, Imamura T, Koiwaya Y, Eto T, Nagamine H, Inoue S: Disappearance of complete atrioventricular block after chemotherapy for malignant lymphoma: A case report. *J Cardiol* 1999; **34**: 345 - 349
- 7) 石橋 俊, 湯尾 明, 永井良三, 大内耐義, 今鷹耕三, 矢崎義雄, 高久史磨, 岡 輝明: 悪性リンパ腫の心房浸潤により sick sinus syndrome を呈した1剖検例. *日内会誌* 1987; **76**: 100 - 105
- 8) Weinberg BA, Conces DJ Jr, Waller BF: Cardiac manifestations of noncardiac tumors: Part I: Direct effects. *Clin Cardiol* 1989; **12**: 289 - 296
- 9) Weinberg BA, Conces DJ Jr, Waller BF: Cardiac manifestations of noncardiac tumors: Part II: Direct effects. *Clin Cardiol* 1989; **12**: 347 - 354
- 10) Toko H, Terasaki F, Kawakami Y, Hayashi T, Suwa M, Hirota Y, Kitaura Y, Kawamura K, Takesako T, Maeda T, Mori H: A case of malignant lymphoma with diastolic heart failure. *Jpn Circ J* 1998; **62**: 863 - 867
- 11) 宮田 明, 藤原隆行, 藤井総一郎, 菊池武志, 長田高壽: 右心房腫瘍にて発症, 化学療法後洞不全症候群を呈した悪性リンパ腫. *臨血* 1998; **39**: 1190 - 1193
- 12) 吉川治哉, 伊藤紀子, 水野公雄, 伊藤貴彦, 服部愛弘, 渡辺 篤, 吉川 敏: 心タンポナーデ, Adams-Stokes 症候群を順次併発した B-cell lymphoma. *日内会誌* 1986; **75**: 1429 - 1437
- 13) 宮脇修一, 根本和雄, 若松良二, 高瀬真一, 馬場 昇, 内田信一, 八代邦彦, 大久保泰広, 南雲俊之, 沢村守夫, 小峰光博, 土屋 純, 前川 正: 胸水貯留で発症した経過中に心腔液貯留も出現した ALL の1例. *臨血* 1987; **28**: 629 - 633
- 14) 今井純好, 山本弘子, 島本由紀子, 遠藤紀雄: 心タンポナーデで発見された急性リンパ芽球性白血病の1例. *臨血* 1988; **29**: 1413 - 1416
- 15) 井本しおん, 中川俊太郎, 伊藤光宏: 心浸潤を証明し, 局所療法による効果を認め得た ATLL の1例. *臨血* 1989; **30**: 1063 - 1066
- 16) Armstrong WF, Buck JD, Hoffman R, Waller BF: Cardiac involvement by lymphoma: Detection and follow-up by two-dimensional echocardiography. *Am Heart J* 1986; **112**: 627 - 631
- 17) Gelman KM, Ben-Ezra JM, Steinschneider M, Dutcher JP, Keefe DL, Factor SM: Lymphoma with primary cardiac manifestations. *Am Heart J* 1986; **111**: 808 - 811
- 18) 内藤達二, 今村俊之, 池田聡司, 松永和雄, 原田 敬, 山佐稔彦, 浜辺定徳, 小串亮三, 松崎忠樹, 原 耕平, 高木正剛, 重橋 亨: 左室内に腫瘍を形成した成人 T 細胞性白血病・リンパ腫の1例. *心臓* 1992; **24**: 1326 - 1331
- 19) 山王和寿, 真田純一, 田中康博, 加倉端子, 鈴木伸介, 魚住公治, 有馬暉勝: 心エコーによる造血管腫瘍における心病変の検討. *Jpn Circ J* 1994; **58**(Suppl): 177