

収縮性心膜炎における心臓 血液流入異常

Significance of distur- bances of cardiac filling in constrictive pericar- ditis

泉 司郎*
別府慎太郎
宮武 邦夫
山岸 正和
秋山 剛
平岡 久豊
山本 一也
鈴木 伸
榑原 博
仁村 泰治

Shiro IZUMI*
Shintaro BEPPU
Kunio MIYATAKE
Masakazu YAMAGISHI
Tsuyoshi AKIYAMA
Hisatoyo HIRAOKA
Kazuya YAMAMOTO
Shin SUZUKI
Hiroshi SAKAKIBARA
Yasuharu NIMURA

Summary

Using pulsed Doppler echocardiography, blood filling patterns of the right atrium and left and right ventricles in constrictive pericarditis were studied to evaluate the physiological role of the pericardium in the hemodynamics of this disease. Thirteen cases were examined including five cases with atrial fibrillation. The control subjects consisted of 16 healthy persons and six cases of lone atrial fibrillation.

1. Peak velocity of the atrial filling wave during ventricular systole was reduced, and the filling time was shortened, suggesting reduced compliance and restricted motion of the atrial wall, because of the thickening and adhesions of the pericardium. Duration of the atrial filling wave during ventricular diastole was also shortened, reflecting disturbance of the early diastolic filling of the right ventricle.

2. In healthy subjects, duration of the rapid filling wave was longer in the right ventricle than in the left ventricle, probably due to the greater compliance of the right ventricular wall as compared to that of the left ventricular wall. In constrictive pericarditis, the rapid filling time of the right ventricle is shortened, so that the difference in this time between the right and left ventricles is minimized, which may be related to a thinner right ventricular wall. Duration of the rapid filling wave of the right ventricle correlated with right ventricular end-diastolic pressure, indicating that the duration of the right ventricular rapid filling wave is proportional to the severity of constrictive pericarditis.

国立循環器病センター研究所, 病院
吹田市藤白台 5-7-1 (〒565)
*(現) 島根医科大学 第四内科
出雲市塩冶町 89-1 (〒693)

National Cardiovascular Center, Research Institute
and Hospital, Fujishiro-dai 5-7-1, Suita 565
*(present address): The Fourth Department of Internal
Medicine, Shimane Medical University, Enya-cho
89-1, Izumo 693

Received for publication April 25, 1988; accepted June 28, 1988 (Ref. No. 33-54)

In conclusion, constriction of the pericardium definitely influences the hemodynamics of the right side of the heart more than it does the left side in constrictive pericarditis. This difference appears to result from the difference in thickness of the myocardial layers of both ventricles.

Key words

Constrictive pericarditis Pericardium Pulsed Doppler echocardiography

はじめに

我々は心膜の生理学的役割を検討するため、心膜のない疾患モデルとして心膜欠損症を取り上げ、それから逆に考察することにより、心膜が心動態のみならず、血行動態にも大きい影響を及ぼしていることを報告してきた¹⁻³⁾。心膜の存在は心室を機能的に硬くする作用があることは実験的にはよく知られている⁴⁾。その極端な場合として、心膜が肥厚もしくは癒着した病態、すなわち収縮性心膜炎では心室の圧パターンがいわゆる dip and plateau を呈することが知られており⁵⁾、拡張期の血液流入動態に大きな影響を及ぼしていることが考えられる。本研究の目的は、心膜が存在し、しかもその心膜が肥厚、癒着した場合の例としての収縮性心膜炎を取り上げ、超音波ドップラー法により、血液流入状況を把握することにより、その面から肥厚した心膜の血流動態へ与える作用を明らかにすることである。

対象と方法

対象は収縮性心膜炎例 13 例、男 10 例、女 3 例で、年齢は 28~66 歳、平均 47 歳である。収縮性心膜炎の診断は一般身体所見、心電図、X 線写真、心エコー図、ならびに心臓カテーテル法を総合して行い、さらに手術時に確認した。

対照は年齢 22~44 歳、平均 32 歳の健常男子 16 名と、それに加えて、64~82 歳、平均 73 歳の孤立性心房細動 6 例である。後者を加えた理由は、今回の対象例の中には心房細動を有する症例が 5 例あり、かつ今回検討のうちにある上大静脈波形などに対しては、基礎疾患もさることながら、調律変化自体も大きい影響を与えるため、かかる場

合の比較対照とするためである。また同じく三尖弁輪の移動距離を計測したので、そのための対照としたのは 17~33 歳、平均 23 歳の健常男子 10 名である。

使用した装置は扇型電子走査型超音波断層装置、東芝製 SSH-40A にパルスドップラー機構 SDS-21A を組み込んだ装置で、使用探触子周波数は 2.5 MHz である。サンプル領域の大きさは深さ 2 mm、方位方向に 4 mm である。低周波成分を除去するための濾波器の臨界周波数は 100 Hz, 200 Hz または 400 Hz である。

ドップラー検査の施行にあたっては被検者を左半側臥位とし、記録部位は上大静脈および左右両心室の流入部とした。上大静脈の血流を検出するには、右鎖骨上窩からのアプローチにより上大静脈を描出し、その中央部にサンプル・ボリュームを設定した。右室流入血流の検出には傍胸骨アプローチによる四腔断面にて、また左室流入血流の検出には心尖アプローチによる左室長軸断面にてそれぞれ房室弁を描出し、サンプル・ボリュームをそれぞれの弁輪中央部に設定した。呼吸停止にて高速フーリエ解析による血流パターンを記録し、その際、心電図、心音図を並列同時記録した。なお、心音図は第 2 肋骨間胸骨左縁で記録し、フィルターは 100 Hz を使用した。

計測はそれぞれ以下のごとく行った。すなわち、上大静脈血流波形からは、収縮期 S 波および拡張期 D 波のピーク流速の比 S/D 比とそれぞれの流入持続時間、心室流入波形からは、急速流入と心房流入の流入持続時間を測定した (Fig. 1)。三尖弁輪の移動距離の測定には、四腔断面において、三尖弁前尖の付着する三尖弁輪にビームを設定し、測定そのものは M モード心エコー図で行

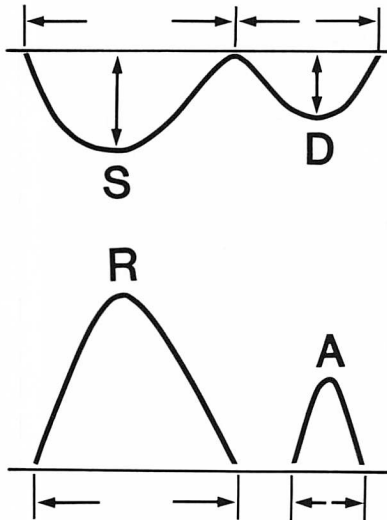


Fig. 1. Schematic diagram of flow pattern measurements.

(Top): Superior caval vein. The flow pattern consists of 2 peaks; during ventricular systole (S wave) and ventricular diastole (D wave). The peak velocity and duration of each wave are measured. The S/D ratio means the ratio of two peak velocities.

(Bottom): Ventricular filling wave (R wave) and filling wave by the atrial contraction (A wave). The duration of each wave is measured.

った。得られた値はいずれも 3~5 心拍について平均し、持続時間は心拍数を補正する目的で R-R 間隔の平方根で除したもので表した。計測値の差の検定には同一例の左右心室の差に対しては paired t-test を、健常例と心膜炎例との差の検定には Student's t-test を用い、それぞれ $p < 0.05$ を持つて有意とした。

結 果

1. 上大静脈血流

1. S/D 比

健常例における上大静脈血流パターンは S 波のピーク流速が D 波のそれよりも常に大きく、S/D 比は 1 よりも大であるのに対し、収縮性心膜炎では健常に比べて S 波が相対的に小さく (Fig. 2), S/D 比が 1 より小さい例が半数以上に認められた (Fig. 3)。また、一般に心房細動例では、この S 波、D 波の関係は洞調律例と比べ逆になり、S 波は小さく、S/D 比は 1 より小さかった (Fig. 4)。しかし収縮性心膜炎例の中には、心房細動を有しても S/D 比が 1 より大きい例も存在した (Fig. 3)。

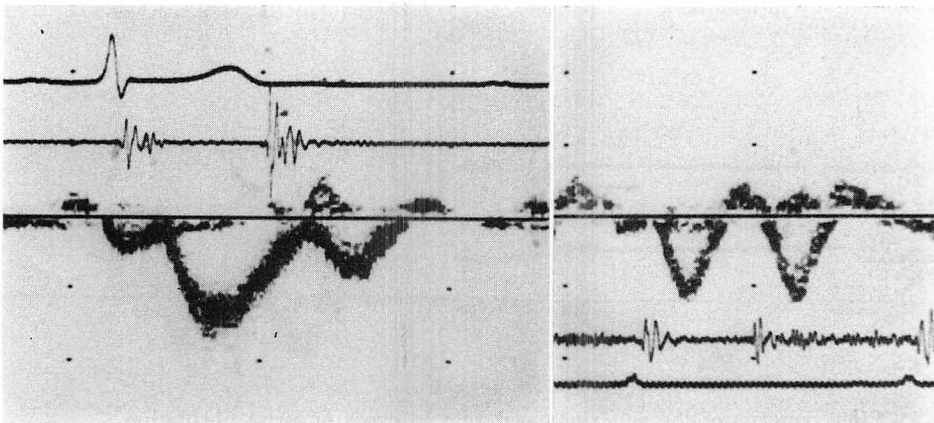


Fig. 2. Flow patterns of the superior caval vein in cases of sinus rhythm.

(Left): In a healthy subjects, the S wave is larger than the D wave.

(Right): In constrictive pericarditis, the S wave is smaller than the D wave. The durations of both waves are different from those in healthy subjects.

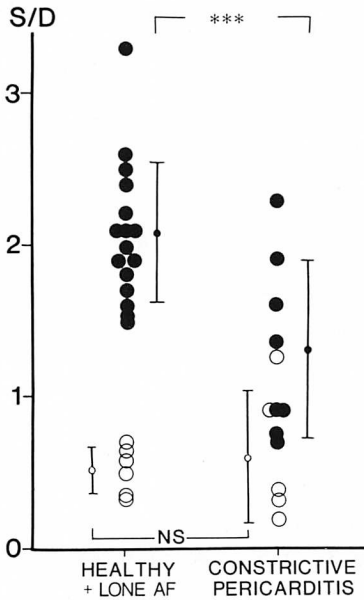


Fig. 3. Ratio of the peak velocities of the S and D waves (S/D).

Left column shows the ratios of healthy subjects with sinus rhythm and cases of lone atrial fibrillation. Right column shows the ratios in cases of constrictive pericarditis.

Closed circles: cases with sinus rhythm; open circles: cases with atrial fibrillation. AF=atrial fibrillation; NS=statistically insignificant, ***: $p < 0.005$.

2. 心房流入時間

収縮期 S 波の流入時間は健常者よりも収縮性心膜炎の方が短かった。心房細動の場合は、収縮性心膜炎例、対照例ともに、洞調律の場合に比し、流入時間は短くなるが、心房細動の際でも、S 波流入時間は心膜炎の方が対照に比し有意に短かった (Fig. 5a)。

拡張期 D 波は、いずれの調律においても、収縮性心膜炎例では対照に比し、有意に短縮していた (Fig. 5b)。なお、この際、対照者では、心房細動により拡張期 D 波は洞調律の場合に比し著明に長くなったが、収縮性心膜炎例では調律による違いはなかった。

2. 心室流入時間

右室の急速流入時間は、収縮性心膜炎例では健常者に比べ有意に短縮していた。しかし、左室においては健常者と差が認められなかった (Figs. 6, 7a)。本来健常者では、右室の流入時間が左室のそれに比べ長く続くのに対し、収縮性心膜炎例では右室のそれが短縮し、左室のそれは健常者と差がないため、左右の差は小さくなっていった (Fig. 7a)。一方、心房収縮による流入時間でも、収縮性心膜炎では健常者に対して短い傾向があったが統計的に有意差には至らなかった。本来心房収縮による流入の時間は、上記急速流入におけると同様、右は

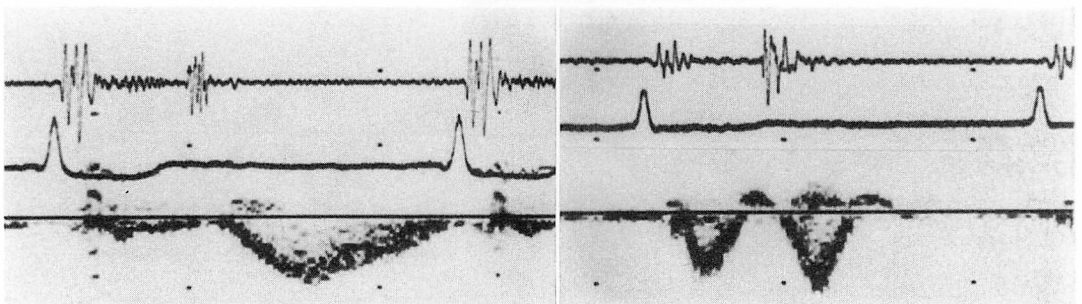


Fig. 4. Flow patterns of the superior caval vein in cases of atrial fibrillation.

(Left): Lone atrial fibrillation. The S wave is reduced, being much smaller than the D wave.

(Right): Constrictive pericarditis. The S wave is smaller than the D wave as in the case of lone atrial fibrillation. However, the durations of both waves appear to be shortened in comparison with those of lone atrial fibrillation.

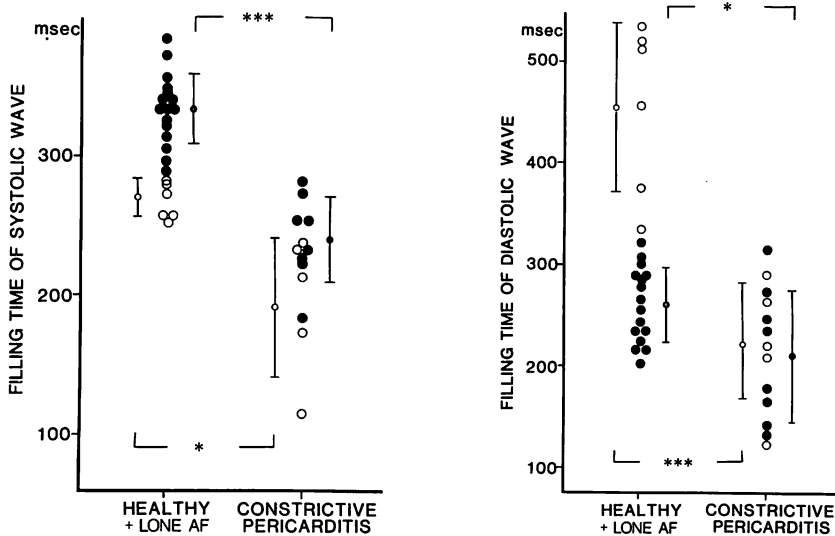


Fig. 5. Filling time from the superior caval vein into the right atrium.

(Left): Filling time of the S wave: The filling time is shorter in cases of constrictive pericarditis than in healthy subjects and in cases of lone atrial fibrillation. It is also shorter in atrial fibrillation than in sinus rhythm, both in healthy subjects, in cases of lone atrial fibrillation, and in cases of constrictive pericarditis. Closed circles: sinus rhythm; open circles: atrial fibrillation.

(Right): Filling time of the D wave: The filling time is longer in cases of lone atrial fibrillation than in healthy subjects. It is shorter in constrictive pericarditis than in healthy subjects, regardless of cardiac rhythm.

AF=atrial fibrillation, ***: $p < 0.005$, *: $p < 0.05$.

左よりも長いですが、収縮性心膜炎ではむしろ右の方が短い傾向にあった (Fig. 7b).

急速流入波の流入時間と、収縮性心膜炎の特徴的な圧パターンである上昇した拡張末期圧との関係を見ると、健常例と明らかに差の見られた右室において、流入時間に負の相関が認められたが、左室ではなんの関係も認められなかった (Fig. 8).

3. 三尖弁輪移動距離

洞調律の場合、心収縮および弛緩に伴う三尖弁輪の移動距離は、収縮性心膜炎では健常者に比して著しく短縮した (Figs. 9, 10). 孤立性心房細動の場合は、洞調律健常者に比べ、著しく短かった。しかし収縮性心膜炎の場合は、心房細動が加わっても、そのためには特に短縮は強くなり、したがって収縮性心膜炎では、洞調律、心房細動の別を問わず、弁輪の移動距離には差はないよう

であった。

考 察

静脈血は骨格筋運動のポンプ作用、および腹腔と胸腔のポンプ作用によって心臓に還流しており^{6,7)}、胸腔内に流入した血液は、収縮期と拡張期にそれぞれピークを有する二相性の形式で右房内に還流する⁸⁾。この右房への還流は、胸腔内圧に異常のないかぎり、心臓側の条件により規定されている。当然、ここで心膜の存在もなんらかの影響を与えているであろう。それゆえ、心膜が肥厚・癒着した状態、すなわち収縮性心膜炎では静脈還流に何らかの異常を来していることは想像できる。

この右房への静脈還流異常は、従来、頸静脈波で診断されてきた。収縮性心膜炎における浅い x

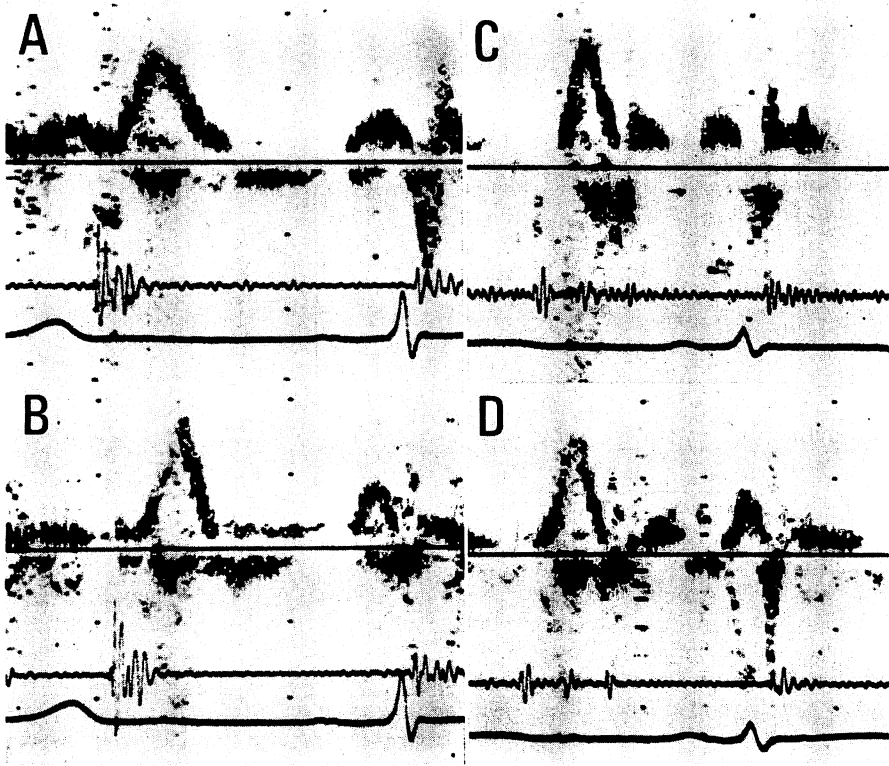


Fig. 6. Flow patterns of ventricular inflow.

(Left): Healthy subjects. A: right ventricle, B: left ventricle. The duration of the rapid filling wave is longer in the right ventricle than in the left ventricle.

(Right): Constrictive pericarditis. C: right ventricle, D: left ventricle. The duration of the rapid filling wave is not appreciably different between the right and left ventricles.

谷は、右房への流入異常を示唆する所見とされている⁹⁾。上大静脈血流パターンでのS波はおおむね心室収縮期のx谷に対応しているものと考えられ、これらは右房弛緩拡張および三尖弁輪の下降移動など、一連の現象と関連していることはすでに指摘されている通りである¹⁰⁾。一般に心房細動ではこのS波、S/D比が小さく、流入時間も短縮していた。これは心房収縮、弛緩の欠落が主要因と考えられるが、これに加え、心房細動により心房のcomplianceが低下している事もその要因の一つであろう¹¹⁾。

収縮性心膜炎のS波の変化は、ピーク流速の減少および流入時間の短縮である (Figs. 3, 5a)。

このことは孤立性心房細動の場合と同じ傾向であり、その点を考慮すると、その要因と考えられるのは、心膜の癒着、肥厚による心房弛緩拡張運動の制限、心房壁全体としての伸展性の低下などである。また心膜癒着のため、三尖弁輪の心室収縮期下方移動が制限されていることも因子となりうるであろう。更にまた、肥厚した心膜による右室弛緩拡張障害のため Frank-Starling の法則が十分に働かず、結果的に一回拍出量の低下することも考えられる。事実、収縮性心膜炎では心拍出量が減少している¹²⁾。心房細動を伴っておれば当然その因子が加わり、そうでない症例に比べて変化は増強される。本研究の成績もそれを示してい

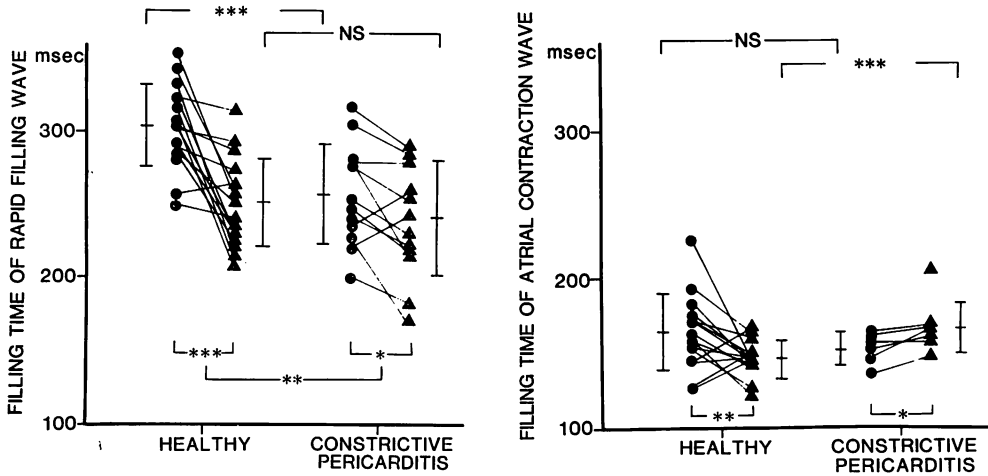


Fig. 7. Ventricular filling time.

(Left): Rapid filling time: The filling time is longer in the right ventricle than in the left ventricle in healthy subjects. In constrictive pericarditis, the filling time is shortened in the right ventricle, so that the difference in the filling time between both ventricles is reduced, and shorter than that in healthy subjects ($p < 0.025$). Closed circle: right ventricle, closed triangle: left ventricle.
 (Right): Filling time of atrial contraction wave: The difference is small between both ventricles.
 NS: statistically insignificant, ***: $p < 0.005$, **: $p < 0.025$, *: $p < 0.05$.

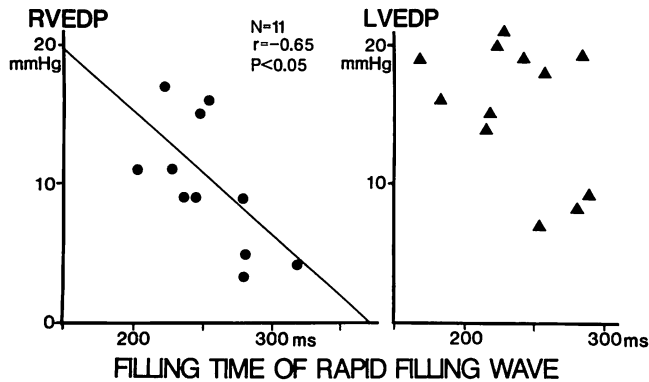


Fig. 8. Relationships between the rapid filling time and end-diastolic pressure.

(Left): Right ventricle: There is an inverse correlation between the rapid filling time and end-diastolic pressure.
 (Right): Left ventricle. There is no significant relationship.
 RVEDP=right ventricular end-diastolic pressure; LVEDP=left ventricular end-diastolic pressure.

る (Figs. 3, 5a). しかし、ここで注目されることは、収縮性心膜炎において、S/D 比は健常者に比し減少はしていても、孤立性心房細動の S/D 比より大きい心房細動症例があり、事実 S 波そのも

のも大きい症例がある。また、孤立性心房細動、収縮性心膜炎両者における三尖弁弁輪下降移動の制約は同程度であるにもかかわらず (Fig. 10), 収縮性心膜炎における S 波の幅は孤立性心房細

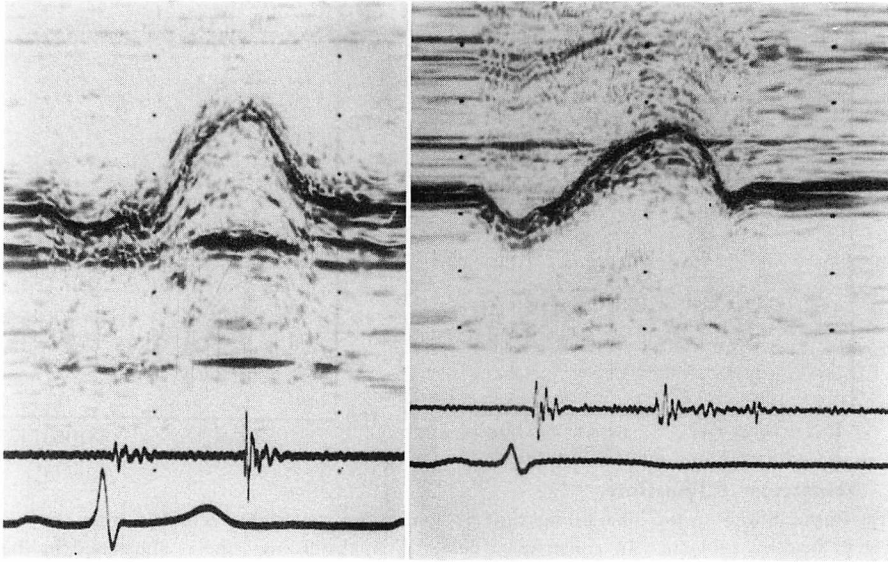


Fig. 9. Motion patterns of the tricuspid valve ring.

(Left): Healthy subject.

(Right): Constrictive pericarditis. The valve ring excursion is smaller in constrictive pericarditis.

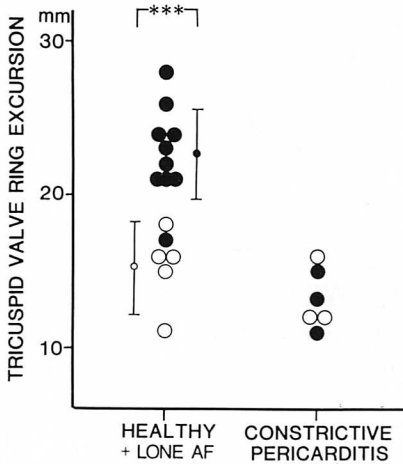


Fig. 10. Tricuspid valve ring excursion.

The tricuspid valve ring excursion is smaller in constrictive pericarditis than in healthy subjects, but only in cases with sinus rhythm.

Closed circles: sinus rhythm, open circles: atrial fibrillation. AF: atrial fibrillation, ***: $p < 0.005$.

動のそれに比しても短い (Fig. 5a). このことから, 収縮性心膜炎の心房機能には, 心房細動における心房の収縮弛緩の欠落とは違った因子のあることが考えられる. すなわち, 収縮性心膜炎では心膜の収縮, 弛緩に伴うべき動きもかなり制御されているが, 特に S 波の幅の短いことは, 心膜の癒着, 肥厚のために, 心膜を加えた心房壁全体としての伸展性が低下し, 心房への血液流入とともに, 急速にその限界に達することを示すものと考えられる. この意味では右心房が reservoir 機能を失い, 硬い conduit 化傾向がより勝っていると見える¹³⁾.

健常では両心室の急速流入時間が右室と左室では異なっていた (Fig. 7a, b). 収縮性心膜炎では右室の流入時間の短縮が認められ, 結果的に両心室の流入時間の差がなくなった (Fig. 7a, b). 本来, 両心室の間に差があるのは, 両心室の compliance の差によるものと考えられる. つまり本来心臓だけを取り上げれば, 右室の方が左室に比しより compliant であると言えよう¹⁴⁾. しかし, 心膜が

肥厚・癒着して心筋層と一体となった場合、右室の筋層は左室のそれに比し遥かに薄いため、心膜肥厚・癒着そのものの影響は左室側に比し右室側に強く現れるものと考えられる。それゆえ、右室壁は比喩的に言えば厚手の布張りの袋のごとくなり、心筋そのものに障害はなくても、Frank-Starlingの法則が十分に作動せず¹⁵⁾、また急速流入とともに急激に抵抗が増大し、流入時間の持続を制約するであろう (Fig. 7a)。収縮性心膜炎における上大静脈波のD波の幅の短縮も、右室急速流入時間の短縮を反映するものであろう (Fig. 5b)。この際孤立性心房細動におけるD波の幅は健常例のそれに比し長い、収縮性心膜炎では洞調律例と心房細動例とで差がない。このことは急速流入においては心室側の影響が強く、更にまた前述のような右房のconduit化傾向のためとすれば理解出来るよう。

収縮性心膜炎の心室拡張期圧パターンの特徴は、いわゆるdip and plateauパターンである。この拡張期圧の上昇は、心室圧波形から見た収縮性心膜炎の重症度の一指標と考えられる。右室について拡張末期圧と急速流入時間に負の相関が認められたのは、同じ意味で急速流入時間もまた重症度を反映しているからと言えるであろう (Fig. 8)。左右心室とも同じdip and plateauを示すが、左室に流入時間と拡張末期圧のこの関係がみられなかった理由は、前述の左右心室のcomplianceの違いによるものであろう。

収縮性心膜炎は、血行動態上、心室圧パターンによって診断されるが、非侵襲的には頸静脈波の他に、心エコー図による診断法が多数報告されている¹⁶⁻¹⁹⁾。これらの報告は心室中隔運動または後壁運動に注目したものが多く、心膜の直接的な所見に関するものは少ない²⁰⁾。しかし、心膜そのものの硬化所見を超音波心エコー図で捉えるのは必ずしも容易ではない。近年X線CTの発達により、心膜肥厚をも診断することが出来るようになってきた²¹⁾。しかしたとえ心膜肥厚所見が検出されても、血行動態にどのように影響を及ぼしてい

るか非侵襲的に認識するのは、依然容易ではない。この点、超音波ドップラー法は、本研究における流速と流入時間測定を含め、直接血流情報を提供する。特に上大静脈血流は右心系の血行動態を比較的忠実に表現していると考えられ、圧データだけでは解らない新たな事実が、今回の検討で明らかになったと考えられる。

同じdip and plateauパターンを示す疾患に拘束型心筋症があるが²²⁾、治療のうえで収縮性心膜炎と鑑別することは非常に重要である。両者を鑑別する上に、左室容積のfilling rate curve²³⁾、両心室の拡張期圧²⁴⁾、negative dp/dt²⁵⁾など、侵襲的鑑別法が試みられているが、心エコー図学的にも鑑別できるという報告も見られる^{26,27)}。今回検討した上大静脈血流波形および心室流入波形が、この類似した二つのdip and plateauパターンを示す病態を鑑別できるか否かについては、次の機会に俟ちたい。

要 約

収縮性心膜炎において、超音波ドップラー法を用いた右房流入および心室流入の分析から、肥厚癒着した心膜のin situにおける血行動態に与える病態生理について検討した。

1. 上大静脈から右房への還流は、心室収縮期、拡張期いずれにおいても異常を示した。心室収縮期には心房流入の流速、流入時間も著明に低下、短縮していた。これらのことは、肥厚した心膜の癒着により心房壁がcomplianceを失い、またその動きが制限され、心房がreservoir機能を失った結果、conduit化の傾向を示しているためと考えられる。拡張期にも流入時間の短縮がみられたが、これは下記に述べる右室の拡張早期流入異常を反映したものと考えられる。

2. 右室の拡張早期流入時間は本来左室のそれより長く、これは右室壁が左室壁に比べ、よりcompliantであるためと解釈できるが、収縮性心膜炎では短縮し、両心室の流入時間の差が消失に傾いていた。これは本来心筋層の薄い右室壁が心

泉, 別府, 宮武, ほか

膜拘縮の影響を受けやすく, そのため右室壁全体の compliance の低下が左室より著しく, 両心室の compliance が近接した結果と考えられた. また右室の拡張早期流入時間は右室拡張末期圧と負の相関を示し, 収縮性心膜炎の血行動態的重症度をよく反映していた.

3. 以上から, 収縮性心膜炎は左心系血行動態よりも, 右心系のそれに強く影響を及ぼすと言える. これは心筋層の厚みの異なるためと考えられた.

文 献

- 1) 別府慎太郎, 松久茂久雄, 泉 司郎, 増田喜一, 永田正毅, 朴 永大, 榊原 博, 仁村泰治: 心膜欠損症の心形態・動態に対する心膜の役割: 体位の影響からみた考察. *J Cardiogr* 16: 193-205, 1986
- 2) 松久茂久雄, 別府慎太郎, 下村克朗, 内藤博昭, 泉 司郎, 木村悦子, 市田 聡, 榊原 博, 仁村泰治: 心膜欠損症における頸静脈波の体位による変化とその機序. *J Cardiogr* 16: 699-709, 1986
- 3) 泉 司郎, 別府慎太郎, 松久茂久雄, 大森文夫, 朴 永大, 永田正毅, 木下直和, 宮武邦夫, 榊原 博, 仁村泰治: 心膜の生理的役割: 心膜欠損症における右心系流入動態からの検討. *J Cardiogr* 17: 129-138, 1987
- 4) Hefner LL, Coghlan CH, Jones WB, Reeves TJ: Distensibility of the dog left ventricle. *Am J Physiol* 201: 97-101, 1961
- 5) Hansen AT, Eskildsen P, Gotzsche H: Pressure curves from the right auricle and the right ventricle in chronic constrictive pericarditis. *Circulation* 3: 881-888, 1951
- 6) Stegrall HF: Muscle pumping in the dependent leg. *Circ Res* 19: 180-190, 1966
- 7) Fremont-Smith F: The role of elongation and contraction of the inferior vena cava, coincident with respiration, in the return of blood to the heart: Report of an observation on men. *J Mt Sinai Hosp* 9: 432-434, 1942
- 8) Benchimol A, Stegall HF, Gartlan JL, Barreto EC, Goldstein MR, Sandoval J: Right atrium and superior vena cava flow velocity in man measured with the Doppler-catheter flow-telemetry system. *Am J Med* 48: 303-309, 1970
- 9) Wood P: Chronic constrictive pericarditis. *Am J Cardiol* 7: 48-61, 1961
- 10) Kalmanson D, Veyrat C, Chiche P: Atrial versus ventricular contribution in determining systolic venous return: A new approach to an old riddle. *Cardiovasc Res* 5: 293-302, 1971
- 11) Suga H: Importance of atrial compliance in cardiac performance. *Circ Res* 35: 39-43, 1974
- 12) Gaasch WH, Peterson KL, Shabetai R: Left ventricular function in chronic constrictive pericarditis. *Am J Cardiol* 34: 107-110, 1974
- 13) Payne RM, Stone HL, Engelken EJ: Atrial function during volume loading. *J Appl Physiol* 31: 326-331, 1971
- 14) Laks MM, Garner D, Swan HJC: Volumes and compliances measured simultaneously in the right and left ventricles of the dog. *Circ Res* 20: 565-569, 1967
- 15) Harvey RM, Ferrer MI, Cathcart RT, Richards DW, Cournand A: Mechanical and myocardial factors in chronic constrictive pericarditis. *Circulation* 8: 695-707, 1953
- 16) Pool PE, Seagren SC, Abbsi AS, Charuzi Y, Kraus R: Echocardiographic manifestations of constrictive pericarditis. *Chest* 68: 684-688, 1975
- 17) Gibson TC, Grossman W, McLaurin LP, Moos S, Craige E: An echocardiographic study of the interventricular septum in constrictive pericarditis. *Br Heart J* 38: 738-743, 1976
- 18) Voelkel AG, Pietro DA, Folland ED, Fisher ML, Parisi AF: Echocardiographic features of constrictive pericarditis. *Circulation* 58: 871-875, 1978
- 19) Engel PJ, Fowler NO, Tei C, Shah PM, Driedger HJ, Shabetai R, Harbin AD, Franch RH: M-mode echocardiography in constrictive pericarditis. *J Am Coll Cardiol* 6: 471-474, 1985
- 20) Schnittger IA, Bowden RE, Abrams J, Popp RL: Echocardiography: Pericardial thickening and constrictive pericarditis. *Am J Cardiol* 42: 388-395, 1978
- 21) Isner JM, Carter BL, Bankoff MS, Pastore JO, Ramaswamy K, McAdam KPJ, Salem DN: Differentiation of constrictive pericarditis from restrictive cardiomyopathy by computed tomographic imaging. *Am Heart J* 105: 1019-1024, 1983
- 22) Benotti JR, Grossman W, Cohn PF: Clinical profile of restrictive cardiomyopathy. *Circulation* 61: 1206-1211, 1980
- 23) Tyberg TI, Goodyer AV, Hurst III VW, Alexander J, Langou R: Left ventricular filling in differentiating restrictive amyloid cardiomyopathy and constrictive pericarditis. *Am J Cardiol* 47: 791-796, 1981
- 24) Meaney E, Shabetai R, Shearer M, Weidner C, Mangiardi LM, Smalling R, Peterson K: Cardiac amyloidosis, constrictive pericarditis and restric-

- tive cardiomyopathy. *Am J Cardiol* **38**: 547-556, 1976
- 25) Hirota Y, Kohriyama T, Hayashi T, Kaku K, Nishimura H, Saito T, Nakayama, Suwa M, Kino M, Kawamura K: Idiopathic restrictive cardiomyopathy: Differences of left ventricular relaxation and diastolic wave forms from constrictive pericarditis. *Am J Cardiol* **52**: 421-423, 1983
- 26) Janos GG, Arjunan K, Meyer RA, Engel P, Kaplan S: Differentiation of constrictive pericarditis and restrictive cardiomyopathy using digitized echocardiography. *J Am Coll Cardiol* **1**: 541-549, 1983
- 27) Tei C, Child JS, Tanaka H, Shah PM: Atrial systolic notch on the interventricular septal echogram: An echocardiographic sign of constrictive pericarditis. *J Am Coll Cardiol* **1**: 907-912, 1983