

心筋梗塞症における左室短
軸断層心エコー図像と ^{201}Tl
single photon emission
computed tomography
との比較

Comparison of two-di-
mensional echocardi-
ography with ^{201}Tl -single
photon emission com-
puted tomography for
evaluating the myo-
cardial infarct zone

小西池 篤*
御幡 千里
松森 佳子
近藤 誠宏
藤末 龍
成瀬 均
大柳 光正
安富 栄生
谷本 真穂
岩崎 忠昭

Atsushi KONISHIIKE*
Senri MIHATA
Yoshiko MATSUMORI
Tomohiro KONDO
Ryu FUJISUE
Hitoshi NARUSE
Mitsumasa OHYANAGI
Nagao YASUTOMI
Masaho TANIMOTO
Tadaaki IWASAKI

Summary

The reliability of measuring the myocardial infarct zone by two-dimensional echocardiography (2 DE) was compared with that by regional myocardial blood flow as evaluated by single photon emission computed tomography (SPECT) in 47 patients with old myocardial infarction, with ventricular aneurysm (An group; n=15), and without ventricular aneurysm (Non-An group; n=32). Short-axis images of the left ventricle at the level of the mitral valve, the papillary muscles, and the apex were obtained both by 2DE and SPECT. The left ventricular wall was divided into 36 segments in 2DE and 40 segments in SPECT with reference points at the posterior end of the right side of the interventricular septum.

The segments in which the radial shortening on 2DE and the ^{201}Tl uptake index on SPECT were below one standard deviation from the means of 10 normal subjects were defined as those with abnormal wall motion and hypoperfused areas, respectively. The relationships between these findings were

兵庫医科大学 第一内科
西宮市武庫川町 1-1 (〒663)
*宝塚市立病院 内科
宝塚市小浜 4-5-1 (〒665)

The First Department of Internal Medicine, Hyogo
College of Medicine, Mukogawa-cho 1-1, Nishino-
miya 663

*Department of Internal medicine, Takarazuka Mu-
nicipal Hospital, Kohama 4-5-1, Takarazuka 665

Received for publication March 5, 1987; accepted April 25, 1987 (Ref. No. 32-PS 17)

studied. The extent of apical movement was measured by left ventricular cineangiography in each case, and was compared between the An and Non-An groups.

1. Wall motion abnormalities on 2DE and hypoperfusion on SPECT showed a correspondence of 81% in the An group and 78% in the Non-An group at the level of the mitral valve, and 78% in the An group and 76% in the Non-An group at the papillary muscle level. However, a better correspondence was observed in the An group (84%) as compared to the Non-An group (64%) at the level of the apex.

2. Apical movement assessed by cineangiography showed more extensive changes in the Non-An group than in the An group (2.3 ± 0.9 mm vs 4.1 ± 1.7 mm in the RAO view, 2.4 ± 1.9 mm vs 5.3 ± 2.1 mm in the LAO view). From these observations, it was suspected that the cause of disparity between radial shortening and the ^{201}Tl uptake index at the level of the apex is related to the cardiac movement of the apex toward the base during systole.

3. Since wall motion abnormalities demonstrated by radial shortening (2DE) and hypoperfusion indicated by the ^{201}Tl uptake index (SPECT) generally corresponded well, 2DE was thought to be a useful method for evaluating myocardial infarct zone.

Key words

Two-dimensional echocardiography
infarction Regional wall motion

^{201}Tl single photon emission computed tomography
Regional myocardial blood flow

Myocardial

はじめに

虚血性心疾患, 特に心筋梗塞の部位診断に, 超音波断層図 (2DE) が広く用いられるようになった. これは 2DE がベッドサイドで非観血的に繰り返し行えるためであり, またリアルタイムに局所壁運動異常を把握し, 任意の断面から梗塞範囲および心機能や重症度も判定できるためである¹⁻⁴⁾. 一方, 近年, 発達した ^{201}Tl 心筋エミッション CT (^{201}Tl single photon emission computed tomography, 以下 SPECT) は心臓の縦断面, 横断面での血流分布を観察でき, 非観血的に虚血性心疾患の検出やその広がりを局所血流分布異常から判定することが可能で, しかも心筋の生存能 (viability) の判定についてもその有用性が確認されている⁵⁻⁸⁾. 今回, 2DE での壁運動異常の検出の信頼性を検討するために, 陳旧性心筋梗塞症例における 2DE および SPECT による左室短軸断面を描出し, おのおのを定量化する事によって, 2DE の局所壁運動と SPECT の局所血流分布像を対比検討した.

対象と方法

対象は健常成人 10 例 (年齢 53 歳~68 歳, 平均年齢 61 歳), 発症後 1 カ月の陳旧性心筋梗塞症 47 例 (広範囲前壁梗塞 22 例, 下壁梗塞 20 例, 前壁下壁梗塞 5 例, 年齢 48 歳~71 歳, 平均年齢 51 歳) である. 全例に心電図検査を行い, 広範囲前壁梗塞では $V_1 \sim V_5$, I, aVL に異常 Q 波, 下壁梗塞では II, III, aVF に異常 Q 波, 前壁下壁梗塞では $V_1 \sim V_5$, II, III, aVF に異常 Q 波を認めた. 超音波断層図検査は梗塞発症 1 カ月後に行い, 超音波検査施行 3 日以内に ^{201}Tl 心筋シンチを施行した. 使用した超音波断層図装置は東芝製 SSH-40A で, 探触子は 2.5 MHz を使用し, 壁運動の解析には Contron Cardio 80 を用いた. 患者は左側臥位とし, 胸骨左線から超音波ビーム投入し, 左室短軸像を描出した. 僧帽弁レベル, 乳頭筋レベル, 心尖レベルの 3 断面を描出し, それぞれの断面で, 心室中隔後端部を開始点として左室壁を 36 分画し, 壁区分は Weyman 法⁹⁾に従った (Fig. 1).

2DE は 3 断面の拡張末期, 収縮末期の必内膜

2DE LV Short axis

SPECT Short axis

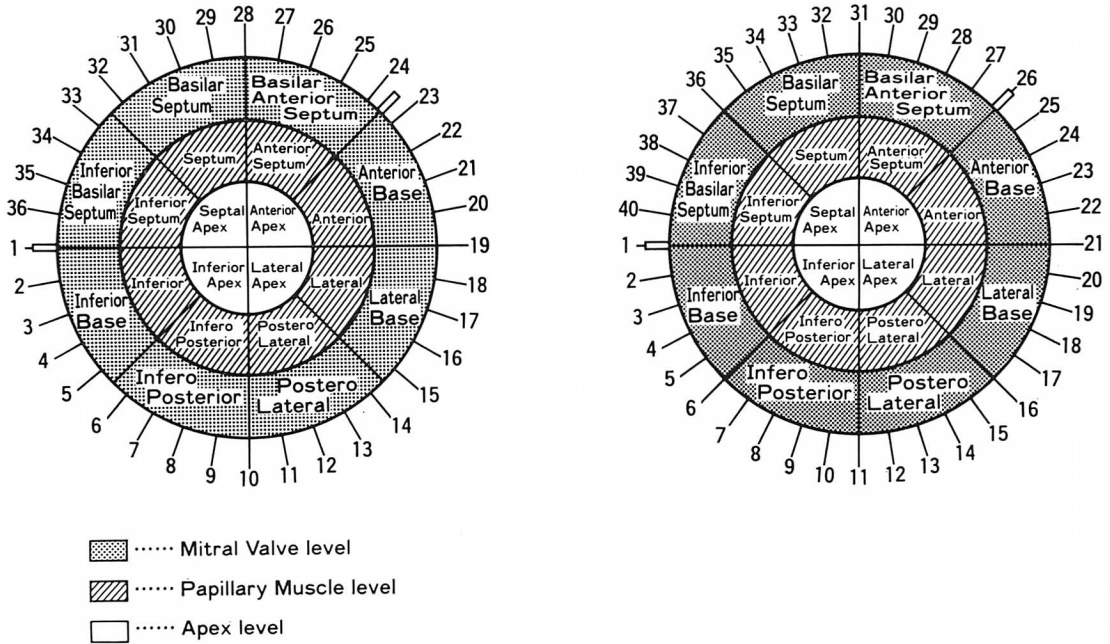


Fig. 1. Schematic diagram of the division of the left ventricular short-axis view into 36 segments by 2DE and into 40 segments by SPECT at the level of the mitral valve, the papillary muscle and the apex.

$$\% \text{ radial shortening by 2DE} = \frac{\text{diastolic radius} - \text{systolic radius}}{\text{diastolic radius}} \times 100$$

$$^{201}\text{Tl uptake index (\%)} = \frac{\text{count of other region}}{\text{count in highest region}} \times 100$$

トレースを行い、内径短縮率 = (拡張末期半径 - 収縮末期半径) / 拡張末期半径 × 100 (%) を求めた (Fig. 1)。健常人 10 例の内径短縮率平均値 (m) と標準偏差 (SD) を求め、-1SD 以下を壁運動低下とした (Fig. 2)。

SPECT は GE 製回転マシカメラ及びデータ処理装置を用い、安静時臥位にてタリウムを平均 4 mCi 静注した。心臓の前面を中心とする 180 度の撮影を行い、一方向のデータ収集時間は 30 秒で、カメラを段階的に 5.6 度ずつ回転させ、32 方向からデータを収集した。得られた心筋イメージは横断水平断面像から左室短軸断面を再構成し

た。心尖部からの距離を基準として 2DE に相当する 3 つの左室短軸断面 (僧帽弁レベル、乳頭筋レベル、心尖レベル) を選び、心室中隔後端部 (中隔後部の右室壁移行部) を基準として 40 分画し、おのおの 3 断面で circumferential profile 法を行った (Fig. 1)。各症例について 120 分画中、最大平均カウントを 100% とした相対的カウント (^{201}Tl uptake index) を求め (Fig. 1)、健常人 10 例の平均値 (m) と標準偏差 (SD) を算出し、-1SD 以下を SPECT の局所血流分布低下とした (Fig. 2)。

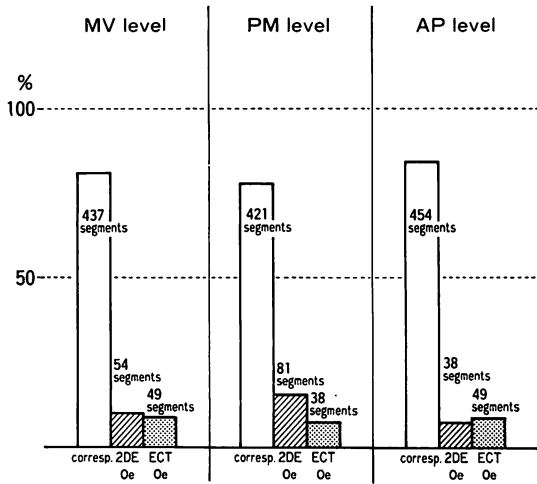


Fig. 4. Correlation of 2 DE with SPECT in the patients with ventricular aneurysm (total 540 segments, n=15).

corresp.=correspondence of 2 DE and SPECT; oe.=overestimate; MV=mitral valve; PM=papillary muscle; AP=apex.

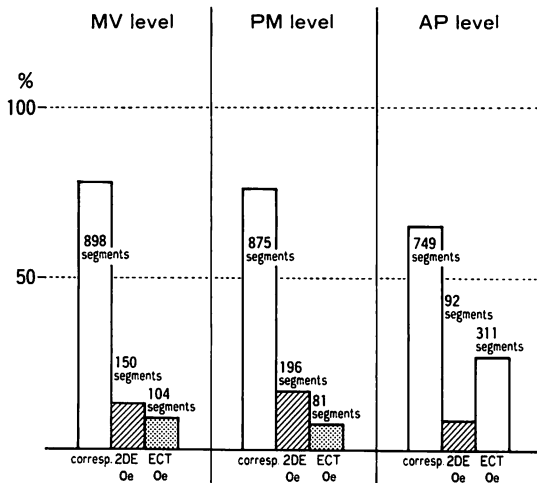


Fig. 5. Correlation of 2 DE with SPECT in the patients without ventricular aneurysm (total 1152 segments, n=32).

corresp.=correspondence of 2 DE and SPECT; oe.=overestimate; MV=mitral valve; PM=papillary muscle; AP=apex.

2 DE と SPECT の比較

36分画した内径短縮率と40分画した²⁰¹Tl uptake indexは、各断面ごとの基準点を左室壁の心室中隔後端部として、2DEの36分画に対するSPECTの一致分画数を算出し、両者の一致率を求めた。また、非一致分画についても同様に分画数を算出し、非一致率を求めた。心筋梗塞患者の全例に左室造影を施行し、心室瘤群15例と非心室瘤群32例に分け、拡張末期と収縮末期の画像から、第1斜位及び第2斜位における心尖部移動距離を計測した (Fig. 3)。

結 果

健常例の2DEによる内径短縮率とSPECTによる²⁰¹Tl uptake indexをFig. 2に示す。僧帽弁レベルの心室中隔領域で両者ともにやや低値を示し、これは同部位での心筋組織が少ないためと考えられた。心室瘤群における2DEとSPECTの一致率 (Fig. 4)は僧帽弁レベルで540分画中437分画(81%)、乳頭筋レベルで540分画中421分画(78%)、心尖レベルで540分画中454分画(84%)と良好であった。非一致分画についての検討では、僧帽弁レベルにおいて、各方法での過大評価の分画数は2DEで54分画(10%)、SPECTで49分画(9%)にみられ、心尖レベルでも2DEで38分画(7%)、SPECTで49分画(9%)であり、両者の過大評価傾向は、ほぼ同程度であった。乳頭筋レベルでの非一致分画数では、2DEは81分画(15%)、SPECTは38分画(7%)と2DEがSPECTより梗塞範囲を大きく評価する傾向を示した。

非心室瘤群32例の1152分画について2DEとSPECTの一致率を調べた結果 (Fig. 5)、僧帽弁レベルで898分画(78%)、乳頭筋レベルで875分画(76%)、心尖レベルで、749分画(65%)を示した。僧帽弁レベルと乳頭筋レベルの一致率は良好であったが、心尖レベルの一致率は心室瘤群に比べ低値を示した。非一致分画については、僧帽弁レベルで2DEが150分画(13%)、SPECTが

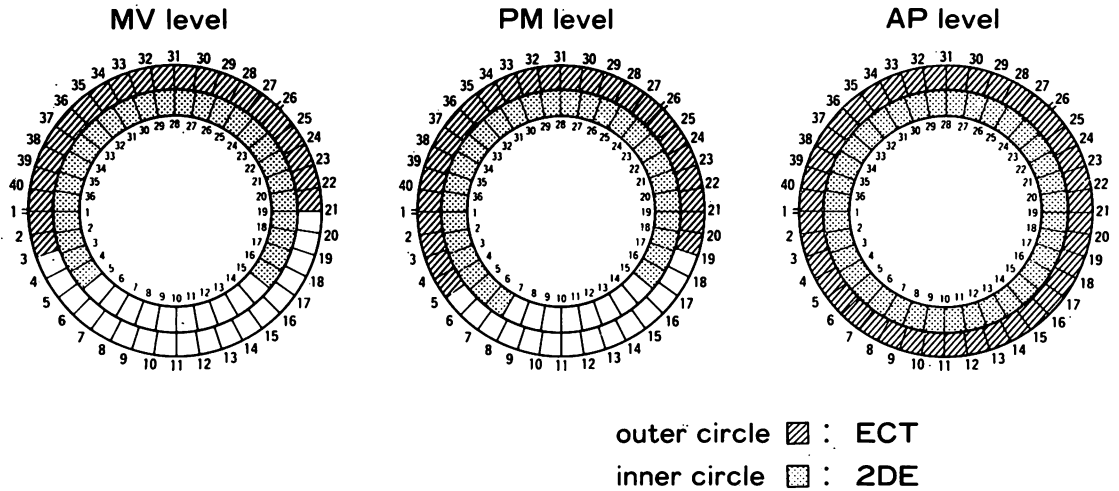


Fig. 6. Comparison between asynergy by 2DE and infarct zone by SPECT in a case of anteroseptal myocardial infarction with ventricular aneurysm.
 outer circle (hatched)=SPECT; inner circle (latticed)=2DE.

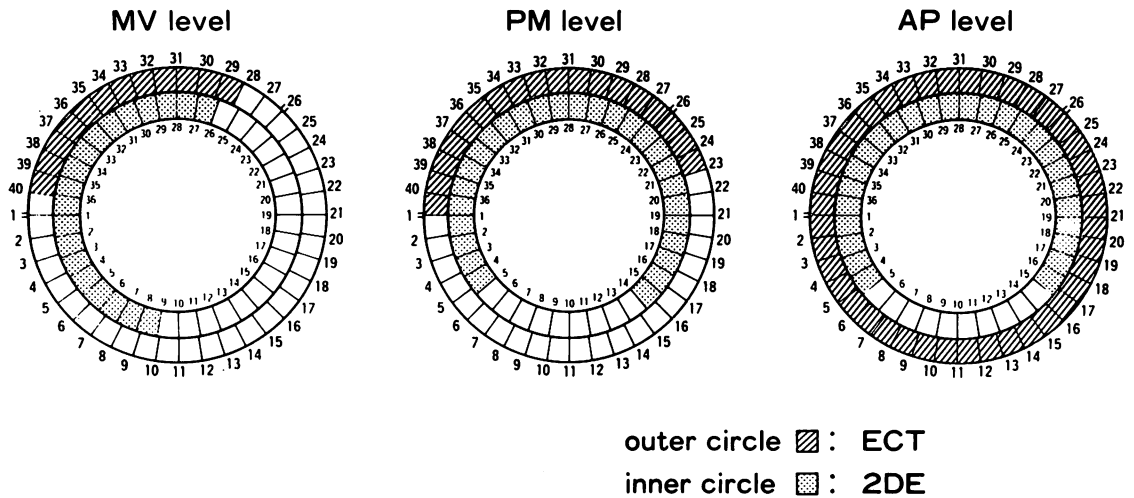


Fig. 7. Comparison between asynergy by 2DE and infarct zone by SPECT in a case of anteroseptal myocardial infarction without ventricular aneurysm.
 outer circle (hatched)=SPECT; inner circle (latticed)=2DE.

104分画(9%)で、乳頭筋レベルでは2DEが196分画(17%)、SPECTが81分画(7%)と2DEが梗塞範囲を大きく評価する傾向を示した。しかし、心尖レベルでは2DEが92分画(8%)、SPECTが311分画(27%)とSPECTが梗塞範

囲を大きく評価する傾向を示した。

前壁中隔梗塞で心室瘤を合併した症例の2DEとSPECTの比較の実例をFig. 6に示す。症例は61歳、男性で、心電図上、V₁~V₅, I, aVL, II, III, aVFに異常Q波を認めた。外円がSPECT、

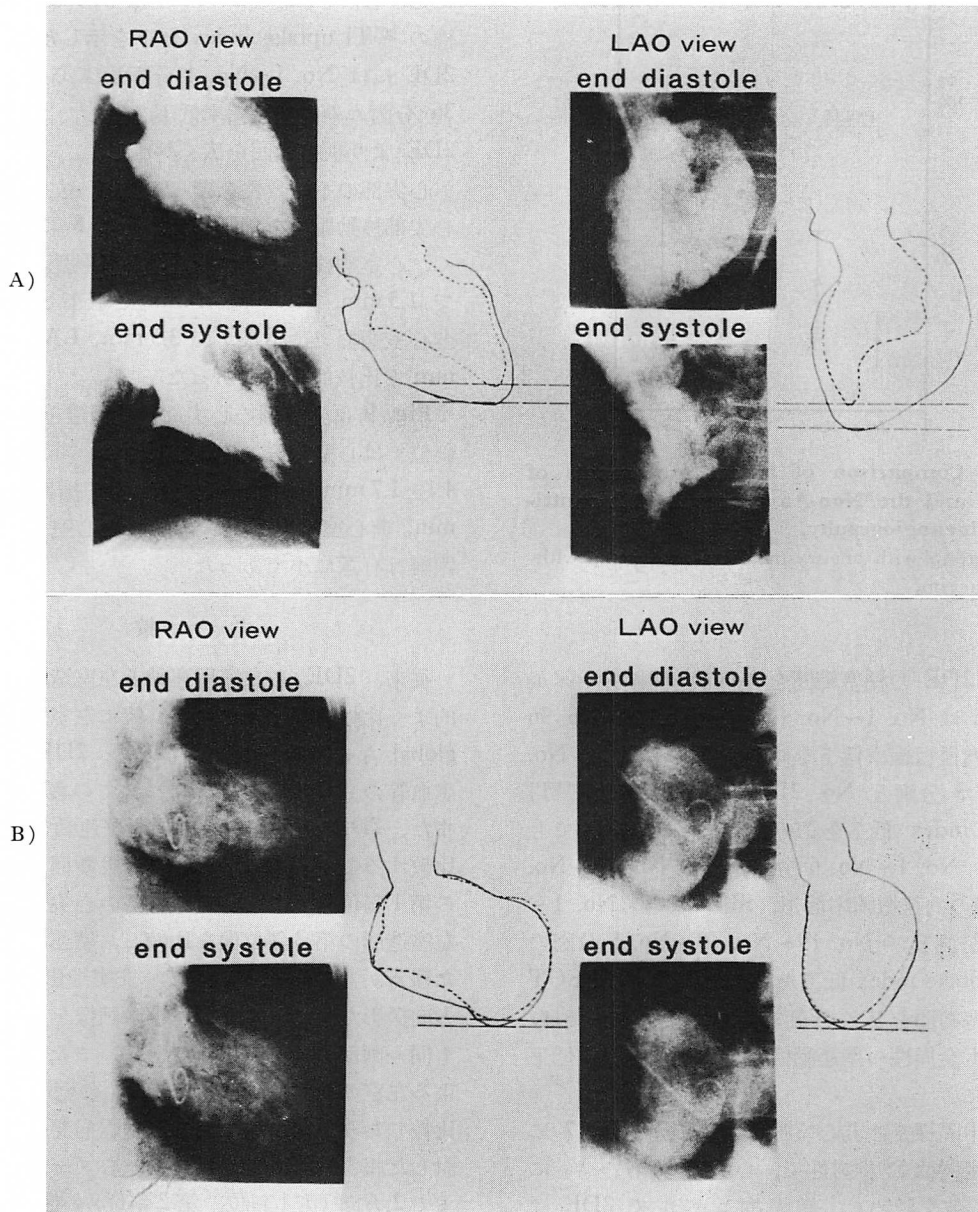


Fig. 8. Apical movement evaluated by left ventricular cineangiography.

Case of anteroseptal myocardial infarction without aneurysm (A) and case of anteroseptal myocardial infarction with aneurysm (B).

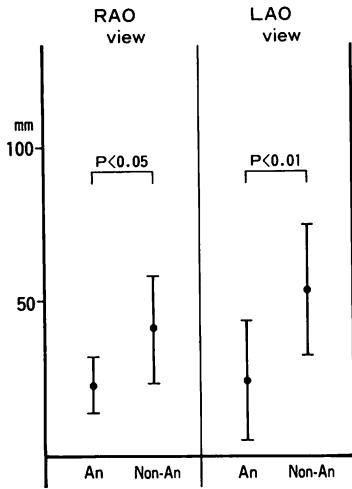


Fig. 9. Comparison of apical movements of the An and the Non-An groups in left ventricular cineangiography.

An=group with aneurysm; Non-An=group without aneurysm.

内円が 2DE の梗塞範囲を表わし, 僧帽弁レベルで 2DE は No. 1~No. 4 分画, No. 15~No. 36 分画に内径短縮率低下を認め, SPECT は No. 1~No. 3 分画と No. 21~No. 40 分画に ^{201}Tl uptake index 低下を認めた. 乳頭筋レベルでも 2DE の No. 1~No. 6 分画, 及び No. 15~No. 36 分画の内径短縮率低下, SPECT の No. 1~No. 4 分画及び No. 19~No. 40~No. 5 分画の ^{201}Tl uptake index 低下を認め, 2DE が SPECT より梗塞範囲を広く評価した. 心尖レベルでは, 両者とも全周性の壁運動低下と局所血流分布低下を認めた.

前壁中隔梗塞の非心室瘤群の実例を Fig. 7 に示す. 症例は 58 歳男性で, 心電図上, $V_1\sim V_4$ に異常 Q 波を認めた. 僧帽弁レベルで 2DE は No. 1~No. 9 分画及び No. 26~No. 36 分画の内径短縮率低下, SPECT は No. 28~No. 39 分画の Tl uptake index 低下を示し, 乳頭筋レベルでも, 2DE は No. 1~No. 4 分画及び, No. 14~No. 36 分画の内径短縮率低下, SPECT は No.

23~No. 40 分画の ^{201}Tl uptake index 低下を認めた. しかし, 心尖レベルでは SPECT が, 全周性の ^{201}Tl uptake index 低下を示したのに対し, 2DE には No. 1~No. 4 分画及び No. 15~No. 36 分画のみ内径短縮率低下を呈し, SPECT が 2DE より梗塞範囲を広く評価した.

心尖部の不一致性を調べるため, 左室造影より心尖部移動距離を計測した. Fig. 8 に示すごとく, 心室瘤群の 1 例では心尖部移動距離が RAO で 1.5 mm, LAO で 1 mm と低下していたが, 非心室瘤群では RAO で 3.5 mm, LAO では 4.5 mm と比較的良好であった.

Fig. 9 に全症例の心尖部移動距離を示す. 第 1 斜位では心室瘤群は 2.3 ± 0.9 mm, 非心室瘤群は 4.1 ± 1.7 mm, 第 2 斜位では心室瘤群 2.4 ± 1.9 mm, 非心室瘤群 5.3 ± 2.1 mm と心室瘤群の移動距離は有意に小であった.

考 接

従来, 2DE の左室壁運動と左室造影とは比較的良好に比較検討されており, 特に左室容積および global な心機能との比較^{10~13)}や, 2DE による罹患血管の重症度推定^{14,15)}についての報告も多い. また, 2DE と左室造影の局所壁運動を対応して比較するため, 2DE の心尖 2 腔断面と左室造影の第 1 斜位像, あるいは 2DE の心尖 4 腔断面と左室造影の第 2 斜位像を比較し, 壁運動を検討した報告がある^{16,17)}. しかし, 左室造影は所詮, 2 方向撮影だけであり, 2DE の画像を対応させても同一画面の設定は困難である. また, RI 法による左室の心プール造影と 2DE の壁運動^{18~20)}を比較したり, RI 法による冠動脈病変の検出を検討した報告²¹⁾もある. しかし, 心プール像もこれまで 2 方向 (第 1 斜位, 第 2 斜位) の撮影だけで, 左室造影と同様, 同一断面の設定は難しく, 壁運動の対応はしがたい.

一方, 近年発達した ^{201}Tl -SPECT はコンピューターを用いることにより, 左室短軸像を含む任意の断面を設定でき, 従来のプランナーイメージ

では得られなかった左室局所血流分布を詳しく知ることができる⁵⁻⁸⁾。2DE による壁運動の異常の観察は心筋の収縮不全を評価して、その部位を梗塞部と判定することである。また、²⁰¹Tl-SPECT は心筋の局所血流分布と同時にその部位の心筋の viability を評価でき、心筋の viability の評価法としては、non-invasive な方法の中で最も優れていると考えられている。しかし、2DE と SPECT が、どの程度一致し、どの程度一致しないのかについては十分な検討は行われていない。

今回、我々は両者の一致性を検討するため、ほぼ同一断面と思われる3断面を設定し、各々を定量化して検討を行った。2DE と SPECT は僧帽弁レベルと乳頭筋レベルで、心室瘤の有無にかかわらず、76~81% とほぼ同程度に一致したが、心尖レベルのみ心室瘤群で非心室瘤群より一致率が高かった。この僧帽弁レベルと乳頭筋レベルにおける両者の良好な一致は、局所血流分布低下に伴う局所壁運動低下の一致性を示すものであり、2DE の壁運動低下による梗塞部位診断は有用と考えられる。それ故、2DE による壁運動異常とその部位の心筋の viability の有無との一致性の検討は、2DE の壁運動異常の原因推定にも有効と考えられる。

また、僧帽弁レベルおよび乳頭筋レベルにおいて非一致分画も 19~24% にみられ、症例によっては、2DE が SPECT より梗塞範囲を広く評価したり、SPECT が 2DE より梗塞範囲を広く評価したりもした。しかし、この過大評価の傾向には、2DE が SPECT をやや上回るか、ほぼ両者が等しい傾向を示した。このことは、2DE が真の梗塞部より広く asynergy として評価する傾向を示すもので、梗塞近接部の健全心筋の壁運動低下を梗塞部位として評価したためと考えられる。このことは Weiss ら²²⁾の動物実験の報告にも認められ、虚血に陥った risk mass の検出に 2DE と SPECT の組み合わせが有用であるとしている。

非一致分画を来した種々の原因として、2DE

と SPECT の断面設定がうまく成されているかが問題となる。つまり 2DE の 3断面にうまく対応させた SPECT 像を、どれだけ得られるかが、誤差範囲を小さくする。我々は 2DE の長軸断面で心尖部から乳頭筋までの距離を概略計測し、2DE の左室短縮断面に対応すると思われる SPECT 像を選び、両者を比較検討した。また、2DE の心内膜トレース法にも内径短縮率や左室腔の計測値に誤差を生じさせる可能性を含むが、我々は最も誤差の少ないとされる leading-leading edge 法²³⁾を用い、トレース上の縦線についても、Schnittger ら²⁴⁾の行ったトレース法を用い、できるだけ誤差を最小限にするよう注意した。また 2DE で明らかな asynergy を呈したにもかかわらず、SPECT で同部位に欠損を示さなかった症例について、前田ら²⁵⁾は重症3枝病変例の可能性を示唆すると述べている。すなわち、重症3枝病変例では ²⁰¹Tl の分布が一見、正常にみえる部位でも健全部に比べると低下しており、²⁰¹Tl uptake index で表現すると相対的に正常範囲内になってしまうからである。しかし、今回、検討した我々の症例では3枝病変例でも 2DE と SPECT に著明な discrepancy を認めなかった。

今回は左室壁運動における内径短縮率および局所血流分布を表わす ²⁰¹Tl uptake index とともに、 $m-1SD$ 以下を壁運動低下、局所血流分布低下とした。2DE の内径短縮率については $m-1SD$ 以下を壁運動低下とする報告もみられるが、臨床例では $m\pm 2SD$ を正常範囲²⁶⁾とするものが多く、また我々の行った正常群とは若干異なっていた。すなわち、これらの報告の正常群は我々の行った正常群に比べ内径短縮率の平均値が高値を示し、これに伴い、正常群の標準偏差 (1SD) の幅も全体に高位に属した。我々の正常群では心筋梗塞群の年齢にできるだけ近づけるため正常冠動脈の高齢者を選択しており、このことが他の報告の平均値より低値をとった原因とも考えられる。また、SPECT の局所血流分布についても $m\pm 2DE$ を正常範囲とする報告^{27,28)}が多いが、今日

の我々の検討では, 2DE と一致させるため, $m \pm 1SD$ を正常範囲として検討した.

今回の我々の検討で, 2DE と SPECT の間にもっともしばしば不一致点を認めたのは非心室瘤群の心尖レベルであり, 2DE では正常と判定された分画が, SPECT では著明な局所血流低下を示していた. その点を検討するため, 心室瘤群と非心室瘤群の心尖部移動距離を左室造影から求めた結果, 非心室瘤群は心室瘤群に比べ, 有意に心基部方向への移動を認めた. これは心臓の収縮が心内腔へ向うだけでなく, 心尖部の上下あるいは心基部方向への心尖部移動が生じ, 梗塞部位を, あたかも動いているように評価したものと考えた. これに対し, 心室瘤群では, 心尖部心筋の concentric な収縮と心尖部から心基部への収縮が消失するため, 2DE と SPECT の一致率が良好であったと考えられた. 以上から 2DE は局所壁運動異常からみた梗塞範囲の診断に有用であると考えられ, また梗塞心の部位診断に有用であり, さらに経過を繰り返し観察できる点で, 優れた検査法であると考えられる.

要 約

断層心エコー図 (2DE) の局所壁運動と ^{201}Tl single photon emission computed tomography (SPECT) の局所血流分布を対比し, 虚血性心疾患における 2DE の信頼性を検討した. 対象は陳旧性心筋梗塞患者 47 例で, 心室瘤を伴う心室瘤群 15 例と心室瘤を伴わない非心室瘤群 32 例に分け, 以下の検討を行った.

2DE と SPECT は, ともに左室短軸断面 (僧帽弁レベル, 乳頭筋レベル, 心尖レベル) を描出し, それぞれの断面で, 2DE は内径短縮率, SPECT は ^{201}Tl uptake index を求めた. これらの指標について健常人 10 例の平均値と標準偏差を求め, $mean - 1SD$ 以下をそれぞれ局所壁運動異常, 局所血流分布異常とし, 両者の一致率を比較検討した. また, 左室造影を用い, 各症例の心尖部移動距離を求め, 心室瘤群と非心室瘤群との

間で比較検討した.

1. 2DE の内径短縮率と SPECT の ^{201}Tl uptake index の一致率は, 僧帽弁レベルで心室瘤群 81%, 非心室瘤群 78%, 乳頭筋レベルで心室瘤群 78%, 非心室瘤群 76% であり, 両者は同程度に良く一致した. しかし, 心尖レベルでは心室瘤群 84%, 非心室瘤群 64% で, 心室瘤群の方が良い一致を示した.

2. 心尖部運動距離は心室瘤群より非心室瘤群で大であった [An 2.3 ± 0.9 mm vs Non-An 4.1 ± 1.7 mm (RAO), An 2.4 ± 1.9 mm vs Non-An 5.3 ± 2.1 mm (LAO)]. このことは, 非心室瘤群の心尖部における内径短縮率と ^{201}Tl uptake index の不一致性の原因の一つとして, 心尖部心筋の心基部方向への収縮移動が関与していることを示唆していた.

3. 2DE の局所壁運動は SPECT の局所血流と viability の成績によく一致し, 心筋梗塞の診断における 2DE の有用性を示すものと考えられた.

文 献

- 1) Heger JJ, Weyman AE, Wann LS, Dillon JC, Feigenbaum H: Cross-sectional echocardiography in acute myocardial infarction: Detection and localization of regional left ventricular asynergy. *Circulation* **60**: 531, 1979
- 2) Heger JJ, Weyman AE, Wann LS, Rogers EW, Dillon JC, Feigenbaum H: Cross-sectional echocardiographic analysis of the extent of left ventricular asynergy in acute myocardial infarction. *Circulation* **61**: 1113, 1980
- 3) Fujii J, Sawada H, Aizawa T, Kato K, Onoe M, Kuno Y: Computer analysis of cross-sectional echocardiogram for quantitative evaluation of left ventricular asynergy in myocardial infarction. *Br Heart J* **51**: 139, 1984
- 4) Bhatnagar SK, Al-Yusuf AR: The role of pre-hospital discharge two-dimensional echocardiography in determining the prognosis of survivors of first myocardial infarction. *Am Heart J* **109**: 472, 1985
- 5) 二神康夫, 浜田正行, 市川毅彦, 小西得司, 中野越, 竹沢英郎, 竹田 寛, 前田寿登, 中川 毅: 心

- 筋シンチグラムの Emission CT 法. 心臓 15: 856, 1983
- 6) 井上登美夫, 石原十三夫, 山川通隆, 須藤久男, 玉木義雄, 野崎美和子, 永井輝夫: Tl 心筋 ECT における任意断面像の検討. 核医学 20: 277, 1983
 - 7) Jaszczak RJ, Whitehead FR, Lim CB, Coleman RE: Lesion detection with single-photon emission computed tomography (SPECT) compared with conventional imaging. J Nucl Med 23: 97, 1982
 - 8) Tamaki N, Mukai T, Ishii Y, Yonekura Y, Kambara H, Kawai C, Torizuka K: Clinical evaluation of thallium-201 emission myocardial tomography using a rotating gamma camera: Comparison with seven pinhole tomography. J Nucl Med 22: 849, 1981
 - 9) Weyman AE: Cross-sectional Echocardiography. Lea & Febiger Philadelphia, 1982, p 496
 - 10) Erbel R, Schweizer P, Lambertz H, Henn G, Math D, Meyer J, Krebs W, Effert S: Echocardiography—a simultaneous analysis of two-dimensional echocardiography and cineventriculography. Circulation 67: 205, 1983
 - 11) Schillr NB, Acquatella H, Ports TA, Drew D, Goerke J, Ringertz H, Silverman NH, Brundance B, Botvinick EH, Boswell R, Carlsson E, Parmley WW: Left ventricular volume from paired biplane two-dimensional echocardiography. Circulation 60: 547, 1979
 - 12) Bommer W, Chun T, Kwan L, Neumann A, Mason DT: Biplane apex echocardiography versus biplane cineangiography in the assessment of left ventricular volume and function: Validation by direct measurement. Am J Cardiol 45: 471, 1980
 - 13) Barrett MJ, Jacobs L, Gomberg J, Horton L, Meister SG: Simultaneous contrast two-dimensional echocardiography and contrast ventriculography: Discrepancies in left ventricular volume. Am J Cardiol 47: 453, 1981 (abstr)
 - 14) Shibata J, Takahashi H, Itaya M, Nagata H, Itaya K, Bekki H, Koga Y, Utsu F, Toshima H: Cross-sectional echocardiographic visualization of the infarcted site in myocardial infarction: Correlation with electrocardiographic and coronary angiographic findings. J Cardiogr 12: 885, 1982 (in Japanese)
 - 15) Nishimura RA, Reeder GS, Miller FA, Ilstrup DM, Shub C, Seward JB, Taijk AJ: Prognostic value of predischARGE 2-dimensional echocardiogram after acute myocardial infarction. Am J Cardiol 53: 429, 1984
 - 16) Ohuchi Y, Kuwako K, Umeda T, Machii K: Real-time, phased-array, cross-sectional echocardiographic evaluation of left ventricular asynergy and quantitation of left ventricular function: A comparison with left ventricular cineangiography. Jpn Heart J 21: 1, 1980
 - 17) Kisslo JA, Robertson D, Gilbert BW, von Ramm O, Behar VS: A comparison of real-time, two-dimensional echocardiography and cineangiography in detecting left ventricular asynergy. Circulation 55: 134, 1977
 - 18) Crawford MH, Petru MA, Amon KW, Sorensen SG, Vance WS: Comparative value of 2-dimensional echocardiography and radionuclide angiography for quantitating changes in left ventricular performance during exercise limited by angina pectoris. Am J Cardiol 53: 42, 1984
 - 19) Visser CA, van der Wieken RL, Kan G, Lie KI, Busemann-Sokele E, Meltzer RS, Durrer D: Comparison of two-dimensional echocardiography with radionuclide angiography during dynamic exercise for the detection of coronary artery disease. Am Heart J 106: 528, 1983
 - 20) Van Reet RE, Quinones MA, Poliner LR, Nelson JG, Waggoner AD, Kanon D, Lubetkin SJ, Pratt CM, Winters WL: Comparison of two-dimensional echocardiography with gated radionuclide ventriculography in the evaluation of global and regional left ventricular function in acute myocardial infarction. J Am Coll Cardiol 3: 243, 1984
 - 21) Gutman J, Berman DS, Freeman M, Rozanski A, Maddahi J, Waxman A, Swan HJC: Time to completed redistribution of thallium-201 in exercise myocardial scintigraphy: Relationship to the degree of coronary artery stenosis. Am Heart J 106: 989, 1983
 - 22) Weiss RJ, Buda AJ, Pasyk S, O'Neill WW, Keyes JW, Pitt B: Noninvasive quantification of jeopardized myocardial mass in dogs using 2-dimensional echocardiography and thallium-201 tomography. Am J Cardiol 52: 1340, 1983
 - 23) Wyatt HL, Haendchen RV, Meerbaum S, Corday E: Assessment of quantitative methods for 2-dimensional echocardiography: Experimental studies. Am J Cardiol 52: 396, 1983.
 - 24) Schnittger I, Fitzgerald PJ, Daughters GT, Ingels NB, Kantrowitz NE, Schwarzkopf A, Mead CW, Popp RL: Limitations of comparing left ventricular volumes by two dimensional echocardiography, myocardial markers and cineangiography. Am J Cardiol 50: 512, 1982
 - 25) 前田 岳, 藤井諄一, 岡部昭文, 澤田 準, 相澤忠範, 西村健司, 佐藤 廣, 福田守人, 渡部 熙, 加藤和三: 陳旧性心筋梗塞例における左室短軸断層心

小西池, 御嶸, 松森, ほか

エコー図と SPECT の比較検討. 呼吸と循環 **33**: 1251, 1985

- 26) Parisi AF, Moynihan PF, Folland ED, Feldman CL: Quantitative detection of regional left ventricular contraction abnormalities by two-dimensional echocardiography. *Circulation* **63**: 761, 1981
- 27) Burow RD, Pond M, Schafer AW, Becker L:

Circumferential Profiles: A new method for computer analysis of thallium-201 myocardial perfusion images. *J Nucl Med* **20**: 771, 1979

- 28) 井上登美夫, 井上寛一, 安藤俊雄, 吉村克俊: 運動負荷 ^{201}Tl 心筋イメージにおける Circumferential profile 法の検討. *核医学* **20**: 849, 1983