

拡張型心筋症への進行を経過観察し得た僧帽弁逸脱症の1例

Regression of mitral valve prolapse to a state masquerading as dilated cardiomyopathy: A case report

宝田 明
鎮 寛之
藤野 基博
南地 克美
竹内 素志
吉田 浩
横田 慶之
熊木 知行
福崎 恒

Akira TAKARADA
Hiroyuki KUROGANE
Motohiro FUJINO
Katsumi MINAMIJI
Motoshi TAKEUCHI
Yutaka YOSHIDA
Yoshiyuki YOKOTA
Tomoyuki KUMAKI
Hisashi FUKUZAKI

Summary

A 40-year-old man was admitted to our hospital in May 1982 for evaluation of a heart murmur. A standard 12-lead electrocardiogram (ECG) showed an abnormal Q wave in lead III. Echocardiography revealed prolapse of the anterior mitral valve leaflet (MVP), but neither dilatation nor wall motion abnormalities of the left ventricle (LV) were observed. Thallium-201 scintigraphy revealed an abnormal thallium uptake at the apex and inferior wall. He had no episode of acute myocardial infarction or myocarditis, but complete right bundle branch block suddenly appeared, and he was hospitalized in October 1984. He had no coronary artery lesions, and only mild mitral regurgitation on left ventriculography. The motion of the interventricular septum and apex was reduced on echocardiography and a persistent perfusion defect was observed at the inferior wall and the interventricular septum on Tl-201 scintigraphy. In December 1985, he experienced an Adams-Stokes attack due to complete atrioventricular block. Echocardiographically, the left ventricle became enlarged and the wall motion abnormality and a perfusion defect on Tl-201 scintigrams were of relatively severe degree.

Thus, left ventricular dilatation and wall motion abnormality may progress in some cases of MVP as it did in this one. We consider this case a very interesting one in speculating on the relationship between MVP and DCM.

Key words

Mitral valve prolapse Dilated cardiomyopathy

兵庫県立姫路循環器病センター 循環器科
姫路市西庄甲 520 (〒670)

Department of Cardiology, Himeji Cardiovascular
Center, Saisho-ko 520, Himeji 670

Received for publication March 9, 1987; accepted April 21, 1987 (Ref. No. 33-4)

はじめに

僧帽弁逸脱症の多くは予後良好であるが¹⁻⁴⁾, 我々は本症の中に心筋症と関連を有する一群の存在することを強調してきた. 今回, 拡張型心筋症の病像を完成するに至る経過を観察し得た僧帽弁逸脱症例を経験したので報告する.

症例報告

症例: 40歳, 男性

主訴: 心雑音の精査

既往歴: 特記すべきことなし

家族歴: 特記すべきことなし

現病歴: 生来健康. 特に自覚症状はなかったが, 1982年5月, 会社の健康診断にて心雑音を指摘され, 精査のため本センターを受診した.

初診時現症: 身長 172 cm, 体重 80 kg, 脈拍 72/分整, 血圧 126/80 mmHg. 心尖部に Levine III/VI 度の収縮期雑音を聴取, III, IV 音聴取せず. 心濁音界は正常, 肺野にラ音を聴取せず. 肝脾および腎はともに触知しなかった. 顔面, 下肢に浮腫を認めなかった.

初診時検査結果: 一般検血, 尿検査, 血清, 血液化学に異常はみられなかった. 胸部 X 線写真では, 心胸郭比 50%, 肺野に異常を認めなかった (Fig. 1A). 心電図は洞調律で, III, aV_r 誘導に Q 波, T 波逆転を認める以外異常を認めなかった (Fig. 2A).

M モード心エコー図では左房径 (LAD) の軽度な拡大 (36 mm) を認めたが, 大動脈径 32 mm, 左室拡張末期径 (LVDd) 50 mm, 収縮末期径 (LVDs) 26 mm, 左室内周短縮率 (%FS) 48%, 心室中隔厚 11 mm, 後壁厚 11 mm と正常範囲で, 左室壁運動異常も認められなかった. 断層心エコー図では, 僧帽弁前尖に明らかな逸脱所見を認め, パルス・ドプラー法にて軽度の僧帽弁逆流を認めた (Fig. 3).

その後の経過観察中に心筋梗塞や心筋炎等を示唆するエピソードは認めなかったが, 1983年12

月の心電図にて電気軸 -45° の左軸偏位が出現した (Fig. 2B).

同年12月の安静時 T1-201 心筋シンチ検査では, 前画像の心尖部, 側画像の下壁にやや取り込みの不均一を認め, いわゆるモルトパターンを呈した (Fig. 4A).

1984年3月の心電図では完全右脚ブロックが出現し, 精査のため入院した (Fig. 2C).

電気生理学的検査では, AH 時間は 110 msec と正常範囲, HV 時間は 60 msec と軽度延長を認めた (Fig. 5A).

冠動脈造影上, 左右冠動脈はともに狭窄病変を認めず, 左室造影では I 度の僧帽弁逆流を認めた (Fig. 6). 左室拡張末期容積 82 ml/m^2 と拡大はなく, 左室駆出率は 50% で, AHA 分類の 3, 4, 5 番の壁運動低下を認めた (Fig. 7).

M モード心エコー図では, LAD 38 mm, LVDd 58 mm, LVDs 38 mm, %FS 34% と軽度の左室拡大を認め, 断層心エコー図にて心尖部および心室中隔の壁運動低下を認めた. また1982年5月に観察された僧帽弁逸脱は, この時期には明らかでなくなっていた (Fig. 3B).

T1-201 心筋シンチ検査では, 前回認められなかった前画像の下壁および左前斜位像の中隔上部の欠損が新たに出現した (Fig. 4B).

退院後無症状に経過していたが, 1985年12月, Adams-Stokes 発作を来し第2回目の入院となった. 心電図モニター上, 一過性の高度房室ブロックを認めた (Fig. 8). 電気生理学的検査にて AH 時間は正常範囲であったが, HV 時間 110 msec と著明延長を認めたため, 1985年12月20日に恒久的ペースメーカーの植え込み術を施行した (Fig. 5B). 術後, 心胸郭比 54% (Fig. 1B), 心電図上 PQ 及び QRS 時間がさらに増大した (Fig. 2E).

M モード心エコー図では LAD 40 mm, LVDd 68 mm, LVDs 53 mm, %FS 22% と著明な左室拡大, 収縮低下を認め, とくに心尖部および心室中隔の壁運動低下が著明であった. パルス・ドッ

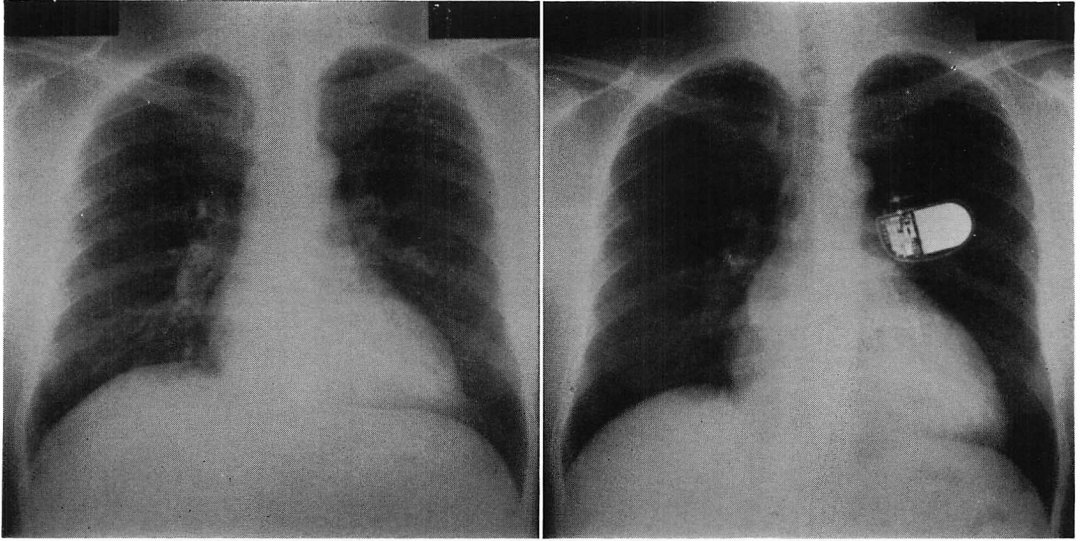


Fig. 1. Chest radiographs.

Left: Chest radiograph on admission (May 19, 1982). Right: Chest radiograph after pacemaker implantation (August 1, 1986).

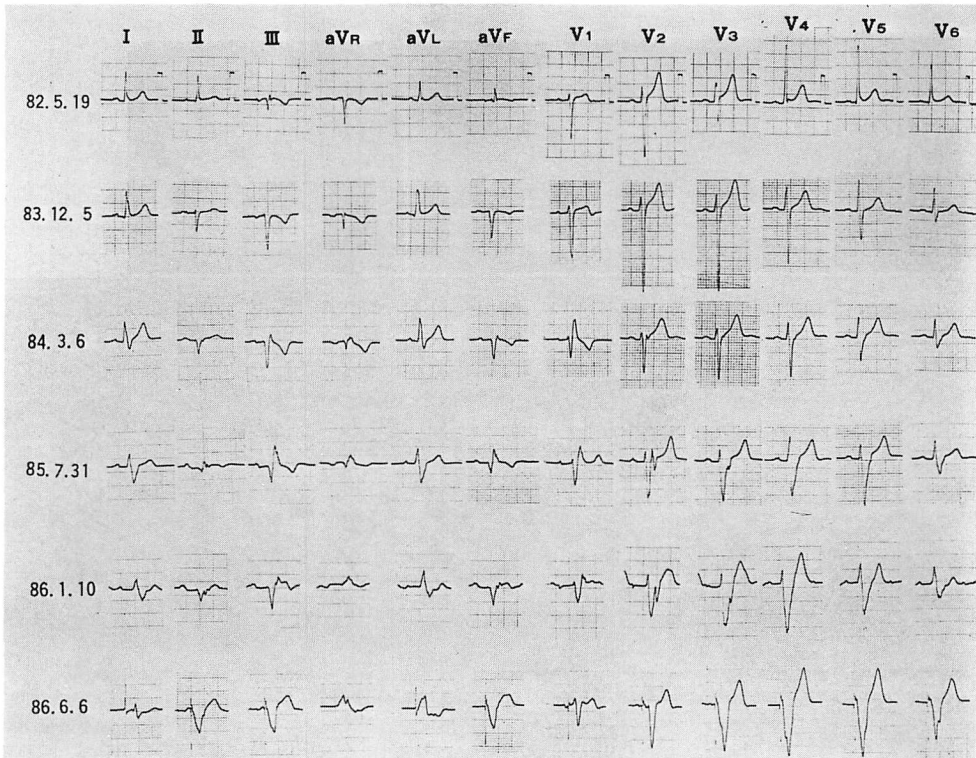
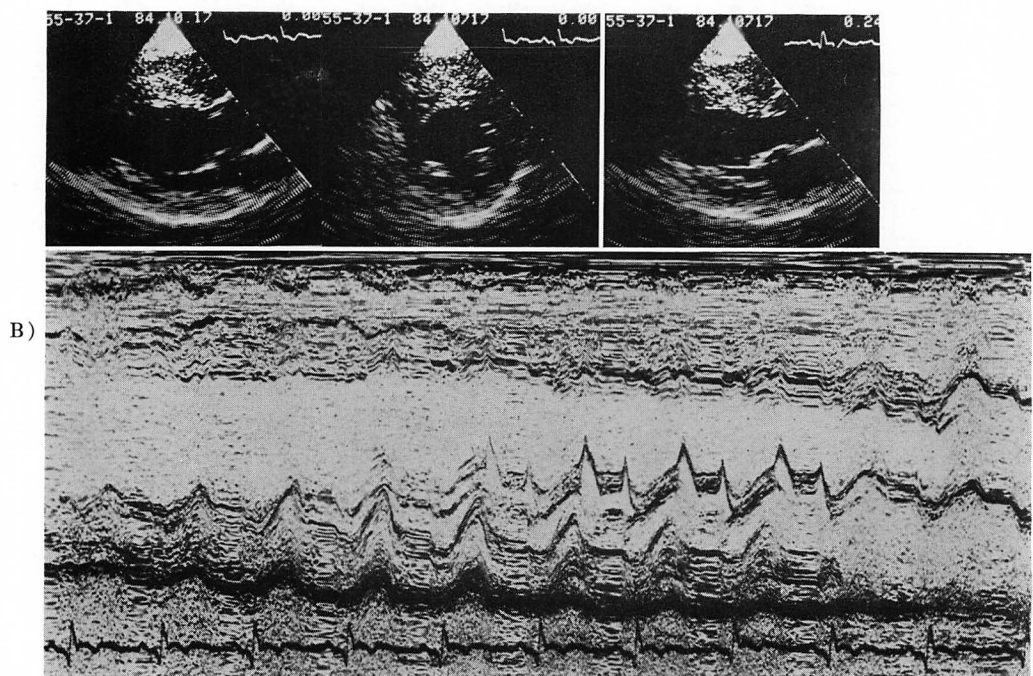
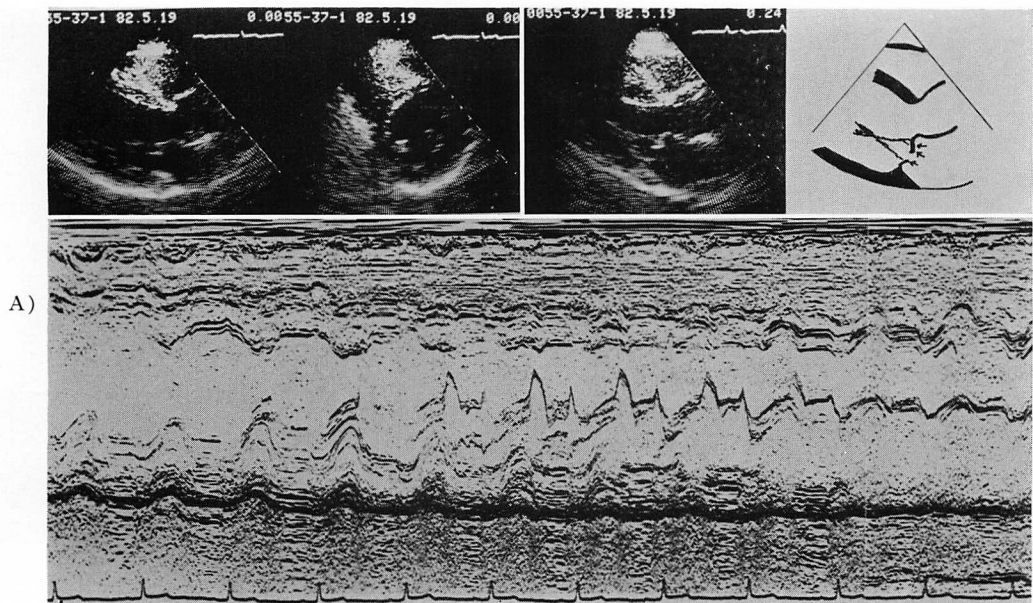


Fig. 2. Serial electrocardiograms.



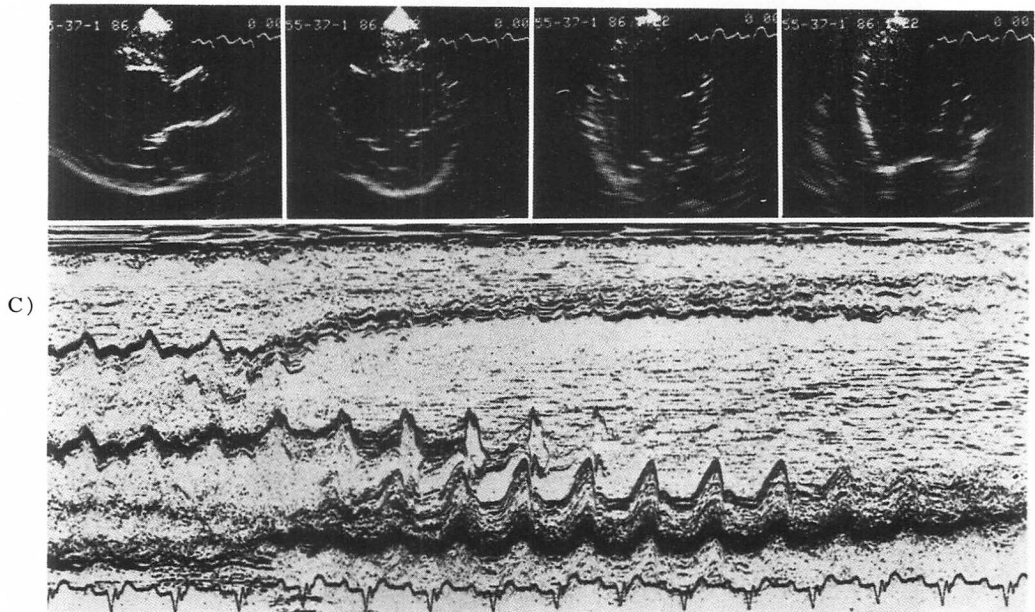


Fig. 3. Echocardiograms.

A: May 19, 1982. Echocardiography revealed mitral valve prolapse of the anterior leaflet, but neither dilatation nor wall motion abnormality of the left ventricle are observed.

B: October 17, 1984. Wall motion of the left ventricle at the interventricular septum and apex is reduced.

C: January 22, 1986. The left ventricle is enlarged and the wall motion abnormality is now of relatively severe degree.

ブラー法にて中等度の僧帽弁逆流を認めたが、僧帽弁逸脱は認めなかった (Fig. 3C).

TI-201 心筋シンチでは左室の著明な拡大とともに前画像の下壁，左前斜位像の中隔から心尖部の陰影欠損は極めて高度となり，側画像の心尖部から下壁にかけてにも明瞭な陰影欠損を認めた (Fig. 4C).

考 按

僧帽弁逸脱症は Barlow ら⁵⁾により確立され，以後本症は心音，心電図，左室造影，心エコー図法や病理的観察等，数多くの研究がなされてきた。本症は一般に予後良好な疾患とされている^{1~4)}。しかし，重症僧帽弁逆流による心不全例⁹⁾あるいは重篤な不整脈による突然死例^{10~13)}の報告があり，さらに腱索断裂，心内膜炎⁹⁾，塞栓

症^{14,15)}の合併もあり，必ずしも予後良好な疾患といえない。また，本症には胸痛の自覚症状を有する例^{6,7)}，心電図 ST-T 変化の出現する例^{6~8)}が存在する。しかし，これらの臨床所見は単なる僧帽弁装置異常のみでは説明できず，本症の成因とともにいまだ明らかにはされていない。

僧帽弁逸脱症と心筋症の関連性についてはいくつかの報告がある^{16~22)}。Mason ら¹⁶⁾は，自覚症状を有する僧帽弁逸脱症 14 例の心筋生検例のうち，8 例で心内膜心筋繊維症を観察した。Gottdiener ら²⁰⁾は，安静時正常心機能の僧帽弁逸脱症例に運動負荷を行い，その一部に左室駆出率の低下を示した例を認めている。Greenspan ら²⁵⁾，Butman ら²⁶⁾は，冠動脈病変を伴わない僧帽弁逸脱症患者に運動負荷 TI-201 心筋シンチグラムを施行し，一過性あるいは持続性の陰影欠損を示し

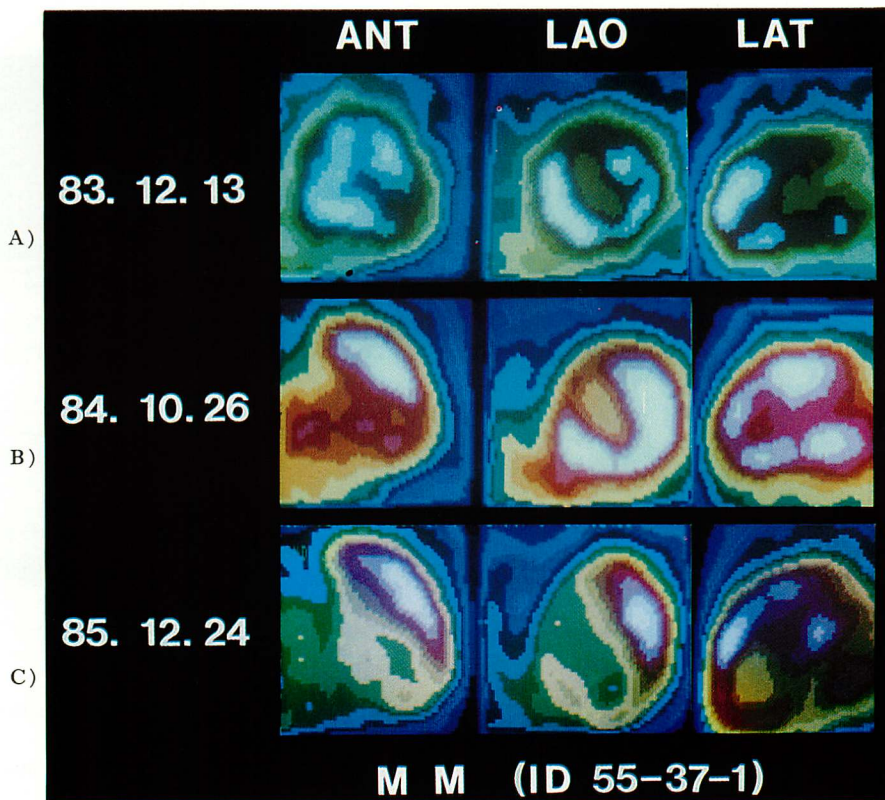


Fig. 4. Thallium-201 myocardial scintigrams.

- A: Abnormal thallium uptake is shown at the apex and the inferior wall of the left ventricle on December 13, 1983.
- B: Persistent perfusion defect is observed at the inferior wall of the left ventricular septum on October, 1984.
- C: The perfusion defects are of a relatively severe degree on December 24, 1985.

た症例をみている。我々は心筋症と僧帽弁逸脱症との関連に注目し、とくに強い胸痛または重篤な不整脈を有する僧帽弁逸脱症9例を対象に、右室心内膜心筋生検を施行した結果、全例に軽度の心内膜肥厚および心筋間質線維化所見がみられ、一部の例では心筋肥大、心筋変性や錯綜配列を認めたとを報告した²³⁾。またホルター心電図ではLown分類III度異常の心室性期外収縮は5例に認められた。これら9例はともに軽症前尖逸脱例、かつ軽度僧帽弁逆流例である。トレッドミル運動負荷心電図での虚血性ST低下も5例に認められた。運動負荷心エコー法では6例で%FSの増加率が低値を示し、うち2例は長期間経過観

察中に心機能悪化を来した²⁴⁾。すなわち、本症には心内膜・心筋異常を有する一群があり、本症の多彩な臨床像との関連性が示唆されている。

今回の自験例は、最初心電図、Tl-201心筋シンチにて軽度の異常を認めたのみで心筋疾患を示唆する臨床所見を伴わず、僧帽弁逸脱および逆流の程度も軽度であり、その後急速に典型的な拡張型心筋症の病像を完成するに至った例である。本症例が拡張型心筋症の初期像として僧帽弁逸脱症を呈したのか否かは明確ではないが、諸検査により経過を観察し得た貴重な症例と考え報告した。

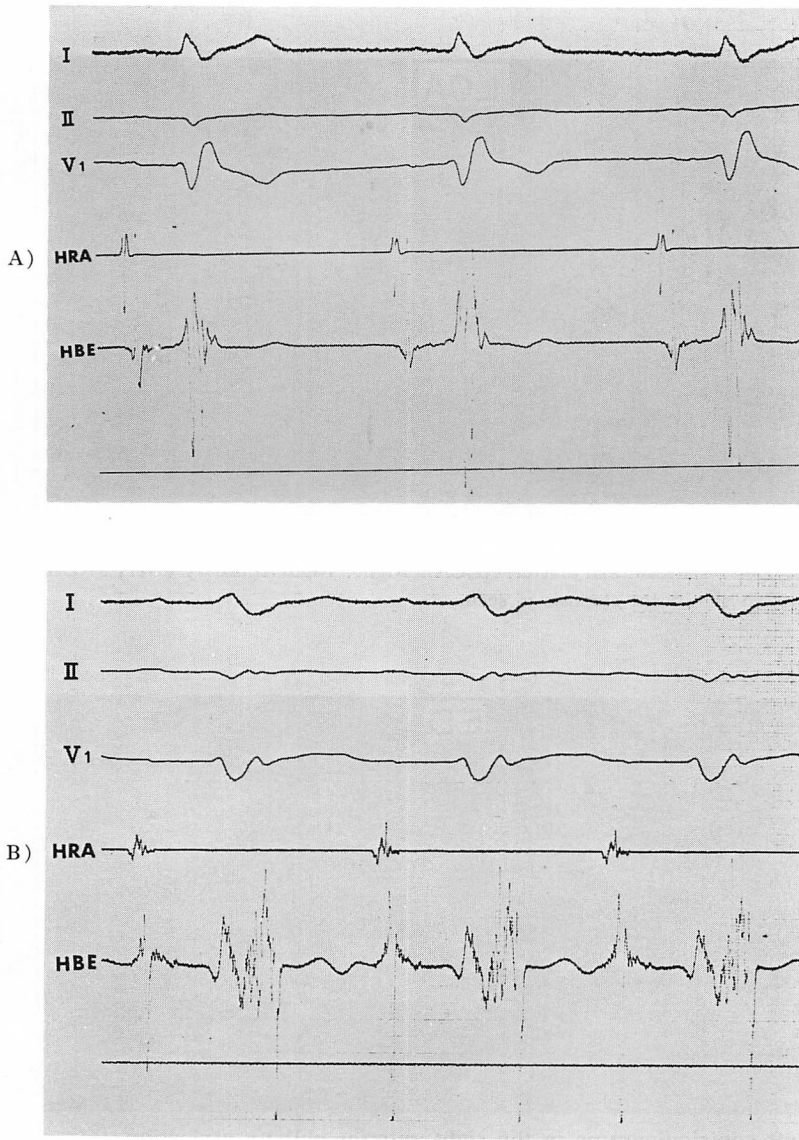


Fig. 5. Electrophysiological data.

A: On March 7, 1984. The AH interval is normal (110 msec) and the HV interval is slightly prolonged (60 msec).

B: On December 20, 1985. The AH interval is normal (102 msec), but the HV interval is prolonged (110 msec).

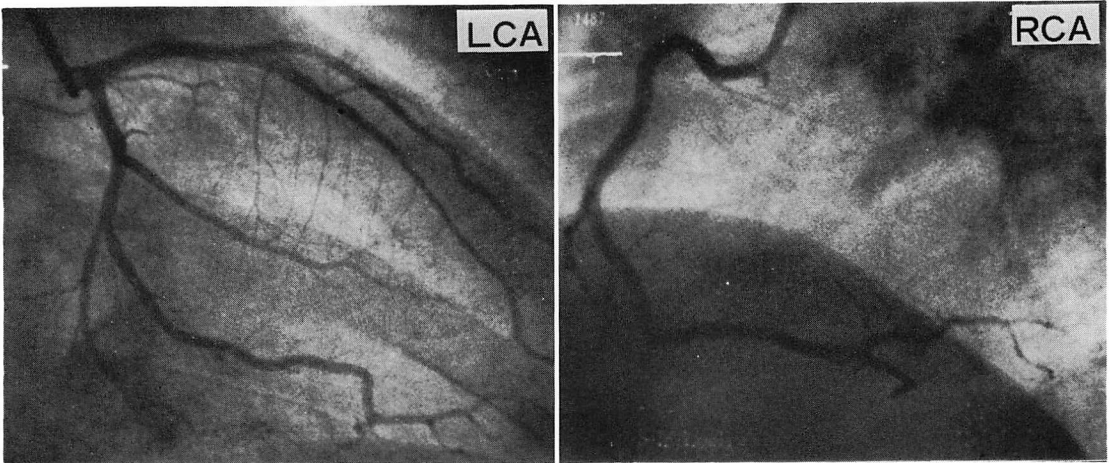


Fig. 6. Coronary angiograms.

Left: Left coronary artery (LCA). Right: Right coronary artery (RCA).
No significant stenosis is seen.

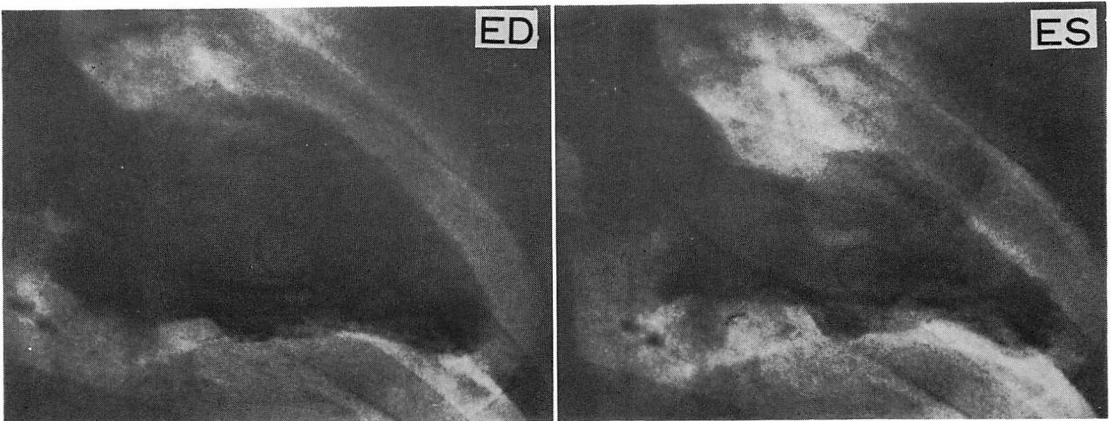


Fig. 7. Left ventriculograms in the right anterior oblique projection.

Left: End-diastole. Left ventricular end-diastolic volume index is 82 ml/m^2 .

Right: End-systole. Left ventricular end-systolic volume index is 41 ml/m^2 . Ejection fraction is 50%

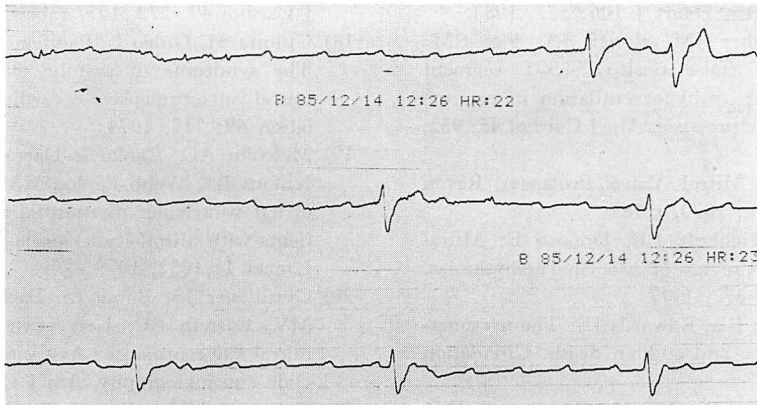


Fig. 8. Electrocardiogram on December 14, 1985.

要 約

拡張型心筋症 (DCM) の病像を完成するに至る経過を観察し得た僧帽弁逸脱症 (MVP) の1例を報告した。

症例は40歳の男性で、1982年5月、心雑音の精査のため当センターに来院。心電図上、第III誘導に異常Q波、Tl-201心筋シンチ上、心尖部下壁に取り込み不均一傾向、心エコー図上、軽度の逆流を伴うMVPをみたが、左室形態・壁運動に異常を認めなかった。以後の経過観察中に心筋梗塞や心筋炎等を示唆するエピソードはなかったが、1984年10月、突然右脚ブロックが出現し、入院精査施行。冠動脈造影に異常なく、左室造影でも僧帽弁逆流は軽度であったが、左室造影および心エコー図にて心尖部および中隔の壁運動低下、心筋シンチにて下壁・中隔の明らかな欠損像が出現していた。さらに1985年12月には、高度房室ブロック出現のため再入院。心エコー図では著明な左室拡大、収縮不全を認め、特に心尖部および中隔の壁運動異常が高度で、心筋シンチ上の欠損像もさらに高度となっていた。

本症例は初診時、弁逆流程度の軽度なMVPで、心筋シンチ上極めて軽度の異常以外、心筋疾患を示唆する所見を認めなかったが、DCMの病像を完成するに至る経過を詳細に観察し得た例であ

り、MVPと心筋症との関連を推察する上で貴重な症例と考えられた。

文 献

- 1) Mills P, Rose J, Hollingsworth J, Amara I, Craige E: Long-term prognosis of mitral-valve prolapse. *N Engl J Med* **297**: 13, 1977
- 2) Allern H, Harris A, Leatham A: Significance and prognosis of an isolated late systolic murmur: A 9-to-22-year follow-up. *Br Heart J* **36**: 525, 1974
- 3) Inoh T, Kumaki T, Oda A, Kawanishi H, Hayakawa M: Diagnosis of idiopathic mitral valve prolapse by two-dimensional echocardiography: Evaluation of its clinical significance in the prospective follow-up study. *J Cardiogr* **12**: 765, 1982 (in Japanese)
- 4) Kumaki T, Yokota Y, Takarada A, Seo T, Kubo M, Kaku K, Toh S, Hayakawa M, Kobayashi K, Kawanishi H, Itoh T, Fukuzaki H: Follow-up study in patients with idiopathic mitral valve prolapse—investigation of prognostic factors. *Jpn Circ J* **48**: 774, 1984 (abstr)
- 5) Barlow JB, Pocock WA, Marchand P, Denny M: The significance of late systolic murmurs. *Am Heart J* **66**: 443, 1963
- 6) Barlow JB, Pocock WA: Mitral valve prolapse, the specific billowing mitral leaflet syndrome, or an insignificant non-ejection systolic click. *Am Heart J* **97**: 277, 1979
- 7) Savage DD, Devereux RB, Garrison R, Castelli WP, Anedron SJ, Levy D, Thomas HE, Kannel WB, Feinleib M: Mitral valve prolapse in the general population. 2. Clinical features: The Fram-

- ingham study. *Am Heart J* **106**: 577, 1983
- 8) Gardin JM, Isner JM, Ronan JA, Fox SM: Pseudoischemic "false positive" S-T segment changes induced by hyperventilation in patients with mitral valve prolapse. *Am J Cardiol* **45**: 952, 1980
 - 9) Jerasaty, RM: *Mitral Valve Prolapse*. Raven Press, New York, 1979, p 187
 - 10) Swarz MH, Teichholz LE, Donoso E: Mitral valve prolapse: A review of associated arrhythmias. *Am J Med* **62**: 377, 1977
 - 11) Chesler E, King RA, Edwards JE: The myxomatous mitral valve and sudden death. *Circulation* **67**: 632, 1983
 - 12) Savage DD, Levy D, Garrison RJ, Castelli WP, Kligfield P, Devereux RB, Anderson SJ, Kannel WB, Feinleib M: Mitral valve prolapse in the general population. 3. Dysrhythmias: The Framingham study. *Am Heart J* **106**: 582, 1983
 - 13) Kumaki T, Inoh T, Yokota Y, Kawanishi H, Hayakawa M, Takarada A, Inoue T, Kobayashi K, Fukuzaki H: Arrhythmia in young patients with mitral valve prolapse. *Jpn Circ J* **48**: 1383, 1984
 - 14) Barnett HJM, Boughner DR, Taylor DW: Further evidence relating mitral-valve prolapse to cerebral ischemic events. *N Engl J Med* **302**: 139, 1980
 - 15) Walsh PN, Kansu TA, Corbett JJ: Platelets, thromboembolism and mitral valve prolapse. *Circulation* **63**: 552, 1981
 - 16) Mason JW, Koch FH, Bullingham ME, Winkle RA: Cardiac biopsy evidence for a cardiomyopathy associated with symptomatic mitral valve prolapse. *Am J Cardiol* **42**: 557, 1978
 - 17) Koch FH, Bullingham ME, Mason JW, Cipriano PR, Hancock EW: Pathogenesis of the click-murmur-prolapse syndrome: Biopsy evidence supporting an underlying cardiomyopathic process. *Am J Cardiol* **49**: 272, 1977 (abstr)
 - 18) Gulotta SJ, Gulco L, Padmanabhan V, Miller S: The syndrome of systolic click, murmur, and mitral valve prolapse—A cardiomyopathy? *Circulation* **49**: 717, 1974
 - 19) Malcolm AD, Cankovic-Darracott S, Chayen J, Jenkins BS, Webb-Peploe MM: Biopsy evidence of left ventricular myocardial abnormality in patients with mitral-leaflet prolapse and chest pain. *Lancet* **1**: 1052, 1979
 - 20) Gottdiener JS, Borer JS, Bacharach SL, Green MV, Epstein SE: Left ventricular function in mitral valve prolapse: Assessment with radionuclide cineangiography. *Am J Cardiol* **47**: 7, 1981
 - 21) Crawford MH, O'Rourke RA: Mitral valve prolapse: A cardiomyopathic state? *Prog Cardiovasc Dis* **27**: 133, 1984
 - 22) Newman GE, Gibbons RJ, Jones RH: Cardiac function during rest and exercise in patients with mitral valve prolapse. *Am J Cardiol* **47**: 14, 1981
 - 23) Yokota Y, Matsumoto K, Kumaki T, Takarada A, Seo T, Kubo M, Kaku K, Toh S, Hayakawa M, Fujitani K, Kobayashi K, Inoh T, Fukuzaki H: Right ventricular endomyocardial biopsy findings in idiopathic mitral valve prolapse—comparison with clinical findings. *Jpn Circ J* **48**: 852, 1984 (sbstr)
 - 24) 横田慶之: 僧帽弁逸脱症候群. *医学の歩み* **129**: 938, 1984
 - 25) Greenspan M, Iskandrian AS, Mintz GS, Croll MN, Segal BL, Kimbiris D, Bemis CE: Exercise myocardial scintigraphy with ²⁰¹thallium. *Chest* **77**: 47, 1980
 - 26) Butman S, Chandraratna PAN, Milne N, Olson H, Lyons K, Aronow WS: Stress myocardial imaging in patients with mitral valve prolapse: Evidence of a perfusion abnormality. *Catheter Cardiovasc Diag* **8**: 243, 1982