

僧帽弁プロラプスによる僧
帽弁逆流を合併した心房中
隔欠損症の1例

A case of secundum
atrial septal defect
associated with mitral
regurgitation due to
mitral valve prolapse

寺田 康人
石川 忠夫
渡部 秀人
稲坂 暢
杉本 恒明
岩 喬*

Yasuhito TERADA
Tadao ISHIKAWA
Hideto WATANABE
Tohru INASAKA
Tsuneaki SUGIMOTO
Takashi IWA*

Summary

A 38 year-old man was admitted with palpitation of about 5 months' duration. Auscultation revealed wide fixed splitting of the second heart sound with accentuated pulmonic component and a holosystolic murmur (Levine 3/6) at the apex, which was transmitted to the left lateral chest wall. Amyl nitrite inhalation made the peak of apical systolic murmur earlier, but did not increase its intensity, whereas the murmur increased in intensity after infusion of methoxamine. Echocardiography disclosed a deep posterior plunge of the anterior mitral leaflet in early systole, and multiple linear echoes in systole. Cardiac catheterization revealed distinctly higher oxygen concentration in the right atrium than in the superior and inferior venae cavae. Catheter slipped easily into the left atrium from right atrium. Systolic pressure of the pulmonary artery was 50 mmHg, the pulmonary/systemic flow ratio 2.6, left to right shunt 9.7L/min, and right to left shunt 1.1 L/min. Left ventricular angiogram showed mitral valve prolapse (doughnut appearance) and regurgitation to the left atrium. Operation was performed, and the prolapse of both anterior and posterior mitral leaflets was assured. Interatrial opening (5×3 cm) was corrected.

Key words

mitral valve prolapse
mitral regurgitation
atrial septal defect

金沢大学 第一内科
*同 第一外科
金沢市宝町13-1 (〒920)

The First Department of Internal Medicine, *The
First Department of Surgery, School of Medicine,
Kanazawa University, Takaramachi 13-1, Kanazawa,
920

はじめに

近年, 僧帽弁閉鎖不全症の一因として僧帽弁プロラプス (mitral valve prolapse) が注目されているが, この僧帽弁プロラプスは先天性心疾患のなかでは心房中隔欠損症 (以下 ASD と略) と合併することが多いようである. 今回我々は, 僧帽弁プロラプスにより僧帽弁閉鎖不全症を呈した 2 次孔型 ASD の 1 例を経験したので報告する.

症 例

患者: 38 才, 男, 漆塗師.

主訴: 動悸.

家族歴: 特記することはない.

既往歴: 特記することはない.

現病歴: 子供の頃から運動は全く普通にできたしチアノーゼを認めたこともなかった. 17 才の時, 感冒様症状を認め近医を受診し, 初めて心肥大を指摘されたが心雑音は指摘されなかった. その後も普通に生活していたが, 37 才の時成人検診の際に心肥大を再度指摘された. 5 カ月前からテレビを見ている時などに動悸を認め, 精査のため金沢大学第一内科に入院した.

入院時身体所見: 身長 172.5 cm, 体重 61 kg, チアノーゼはなく, 脈拍は 96/分, 整で, 血圧は 136/86 mmHg であった. 結膜には貧血・黄疸はなく, 頸部怒張も認めず甲状腺は触れなかった. 胸廓の変形なし. 肺野にはラ音を聴取せず, 心濁音界の拡大はなかった. 心音では II 音は固定性分裂を示し, II 音の肺動脈成分 (II P) の亢進があり, また心基部には収縮期駆出性雑音 (Levine 2/6) があり, 心尖部には全収縮期雑音 (Levine 3/6) があってこれは左腋下へ伝達していた. 腹部では肝が右鎖骨中線上 1/2 横指触れた. 体位変換現象はなかった. 四肢に浮腫はなく, 神経学的にも異常はなかった. Marfan 症候群を思わせる四肢所見はなかった.

入院時検査成績: 赤血球 493×10^4 , Hb (Sahli) 86%, 白血球 5000 であった. 赤沈は 1 時間値が 4 mm, CRP, RA, 血清梅毒反応は陰性で,

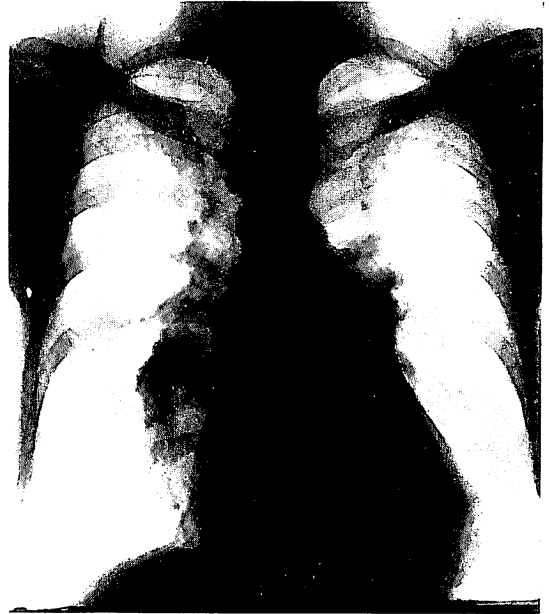

Figure 1. Chest roentgenogram.

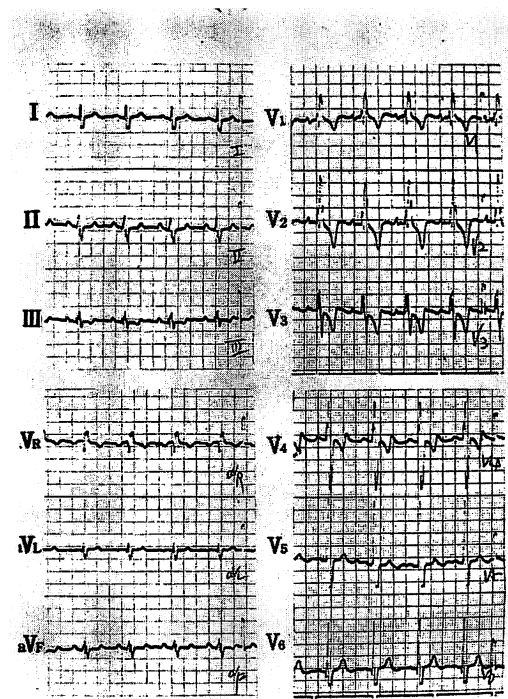


Figure 2. Electrocardiogram.

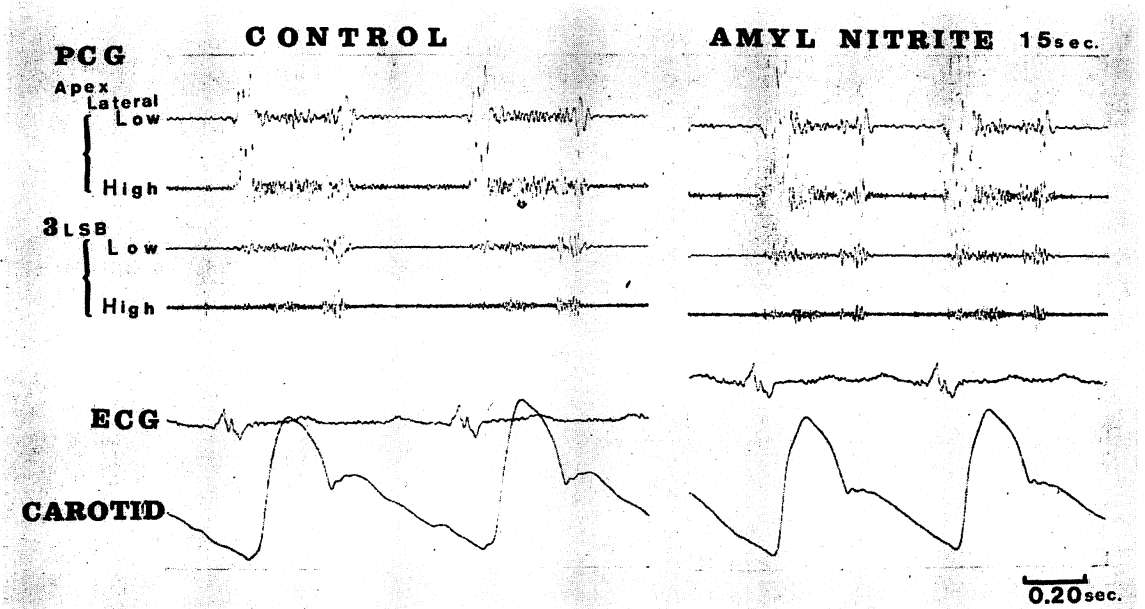


Figure 3. The effect of amyl nitrite on PCG.

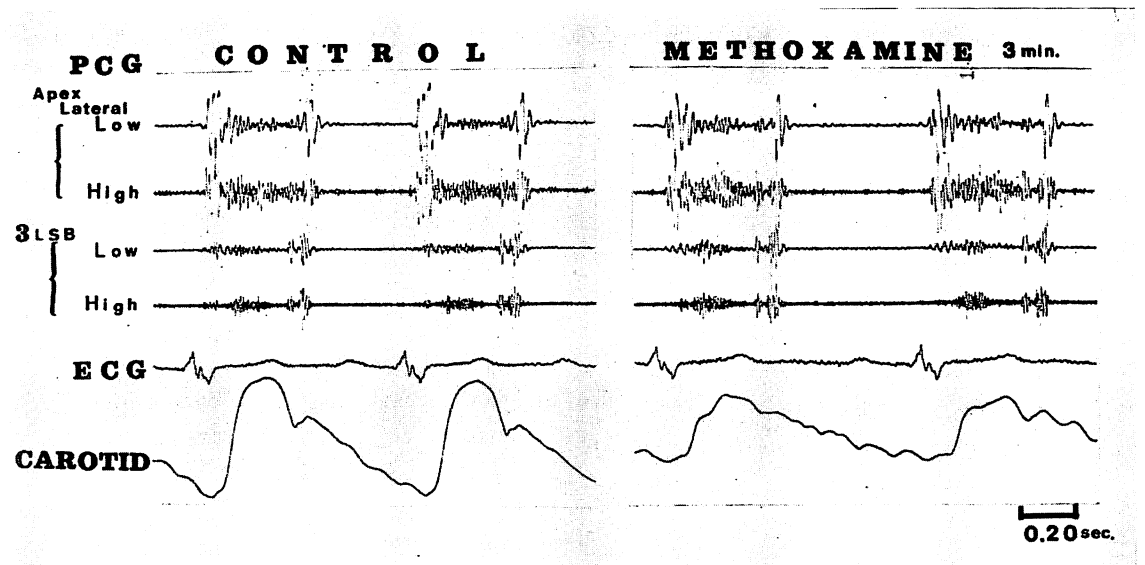


Figure 4. The effect of methoxamine on PCG.

Table 1. Cardiac catheterization data

	Pressures (Mean)	O ₂ content
PA	50/12 (27) mmHg	17.56 vol%
RV	55/7	17.08
RA	a 7 v 7 (2)	16.12
SVC		13.95
IVC		13.83
LA	a 24 v 20 (10)	18.05
LV	135/2	
Aorta	130/89	
Brachial Artery		18.17
<hr/>		
O ₂ capacity	19.52	Vol %
O ₂ saturation	92.1	%
O ₂ consumption	231.2	ml/min
Systemic flow	5.4	L/min
Pulmonary flow	14.1	L/min
Effective pul. flow	4.4	L/min
Shunt flow	L→R	9.7 L/min
	R→L	1.1 L/min

ASLOは125倍であった。T₄は6.7γ/dl, Triosorbは31.6%, 総コレステロール160 mg/dlで血清電解質・肝機能は正常であった。

胸部レ線写真 (Figure 1): 肺血流量は増加し, 心陰影の左第1弓は小さく左第2弓は突出していた。CTRは52%であった。

心電図 (Figure 2): 不完全右脚ブロック像を示し, V₁からV₄まで陰性T波があった。PQ間隔は0.20秒であった。

心音図: 聴診の項で述べたとおりであったが, II音の固定性分裂の間隔は0.06秒であった。薬物負荷心音図検査では, amyl nitrite (Figure 3)で心尖部・心基部とも雑音の音量は不変であったが, 心尖部雑音はその頂点が収縮早期へ移行した。Methoxamine (Figure 4)では心尖部雑音は増強した。

右心および左心カテーテル検査 (Table 1): カテーテルは右房より左房へ容易に抜けた。右房・右室・肺動脈圧とも上昇し, 上・下大静脈にくらべ右房でO₂含有量のstep upがあった。肺血流量/体血流量比は2.6で, 左→右短絡は9.7L/分で右→左短絡は1.1L/分であった。左房内圧波はa波・v波とも増高していたが, 中間圧は10 mmHgであった。

心血管造影: 左室造影では, 前後像 (Figure 5)で太い矢印が示すような僧帽弁のプロラプスがみられた。同じく細い矢印で示す部分に左房への逆流がみられた。側面像 (Figure 6)でも矢印で示すような僧帽弁のプロラプスがみられた。心室中隔欠損は認められなかった。

心エコー図法 (Figure 7): 僧帽弁前尖エコーで

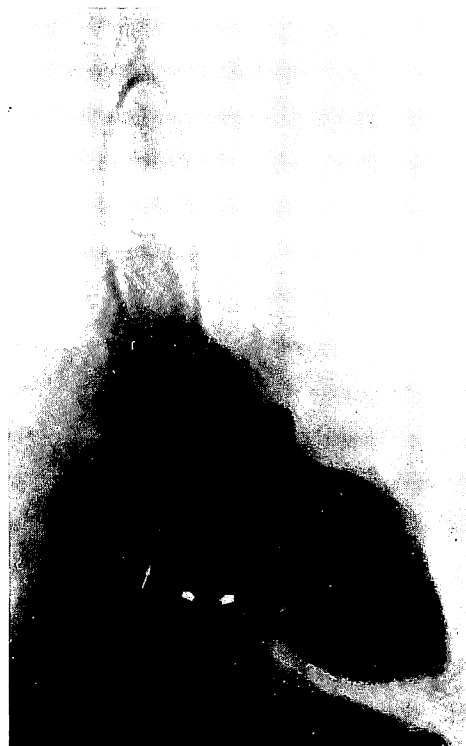

Figure 5. Left ventricular angiogram (antero-posterior projection).

Mitral valve prolapse (short arrows) and mitral regurgitation (long arrow) are shown.

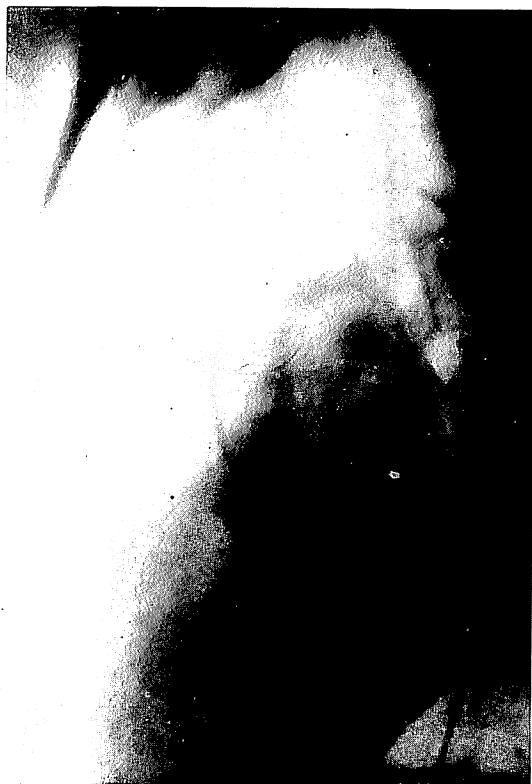

Figure 6. Left ventricular angiogram (lateral projection).

Mitral valve prolapse (arrow) is shown.

は収縮早期に深い後方への動きがみられ、収縮期多重エコーが得られた。その他、右室は拡張期最大径が4.1 cmと著明に拡大していた。

手術所見：本学第一外科にて手術をした。心房中隔欠損孔は5×3 cmの卵円窩タイプの2次孔欠損で、ASDを通して僧帽弁前尖が異常膨隆しているのが確かめられた (Figure 8)。後尖についても同様の所見があった。ASDを閉じ、手術を終えた。

考 察

僧帽弁は前尖と後尖からなり、後者はさらに前外・中央・後内の3つのscallopに分けることができる。¹⁾ 僧帽弁プロラプスは、前尖および後尖のそれぞれのscallopに単独または種々の組合

せとして出現しうるが、実際には後尖のプロラプスが多いようである。

僧帽弁プロラプスを合併した先天性心疾患の報告としてはASDがほとんどであるが、逆に Betriuら²⁾は54名の2次孔型ASDのうち20名(37%)に後尖のプロラプスがあったとしており、ASD自体もかなりの高頻度に僧帽弁プロラプスを合併するものようである。そこで、2次孔型ASDに僧帽弁プロラプスを合併した症例についての佐藤ら³⁾、McDonaldら⁴⁾、Betriuら²⁾の3つの報告にある38例について、その臨床的特徴を検討してみた (Figure 9)。

(1) 性別：ASD自体が女に多いようであるが⁵⁾、僧帽弁プロラプスを合併する症例では女が男の3倍近くを占めた。これは対象をASDに限ったためばかりとはいえず、僧帽弁プロラプスが女のASDに出現しやすいことを意味しているであろう。また Jersaty⁶⁾や Hancockら⁷⁾はASDに限らず僧帽弁プロラプスは女に多いとしている。

(2) 年齢：40才代の症例が最も多く11例(29%)を占め、40才以上の症例は18例(47%)を占めた。最も若い症例は4才で、最も高令の症例は60才で平均年齢は39才であった。このことは、僧帽弁プロラプスは後天性の病態であるように推測させる。しかし、Jersaty⁶⁾は子供にも成人同様の粘液変性(myxomatous transformation)を僧帽弁に認めることから、遺伝的素因があって成人になってから病変として完成してくるのではないかと考えている。

(3) 心電図：佐藤ら³⁾はその報告のなかで、心電図電気軸は左軸偏位を示すものが多く、心内膜床欠損との鑑別診断の面で問題としている。しかし、今回の38症例についてみると、むしろ+90°以上の右軸偏位が多かった。従って左軸偏位の有無を心内膜床欠損との鑑別の1つの手がかりとしてよさそうである。

(4) 肺血流量/体血流量比：2.0以上の症例が33例(87%)で、僧帽弁逆流のあったものは38例中

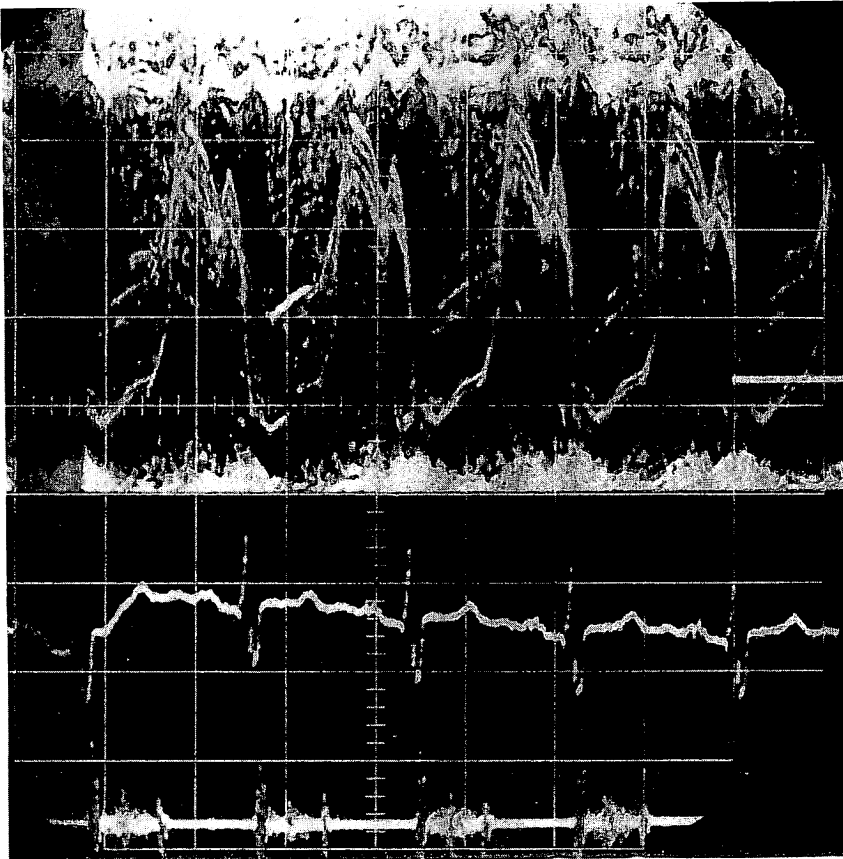


Figure 7. Echocardiogram.

A deep posterior plunge in early systole of the anterior mitral leaflet and multiple linear echoes in systole are shown (speed 2.5 cm/sec, range 1.5 cm/div.).

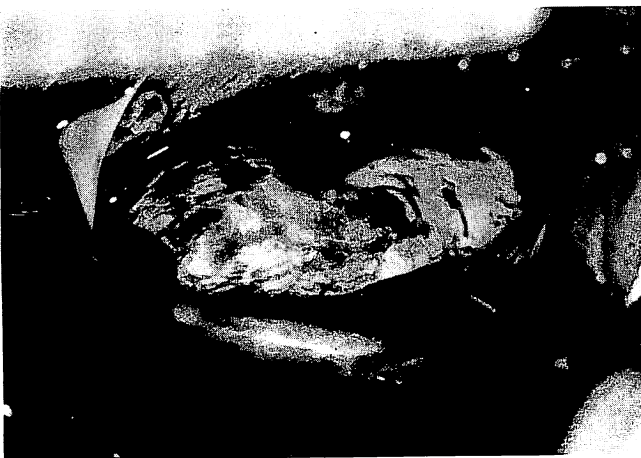

Figure 8. Operative finding.

Mitral valve prolapse can be seen through ASD.

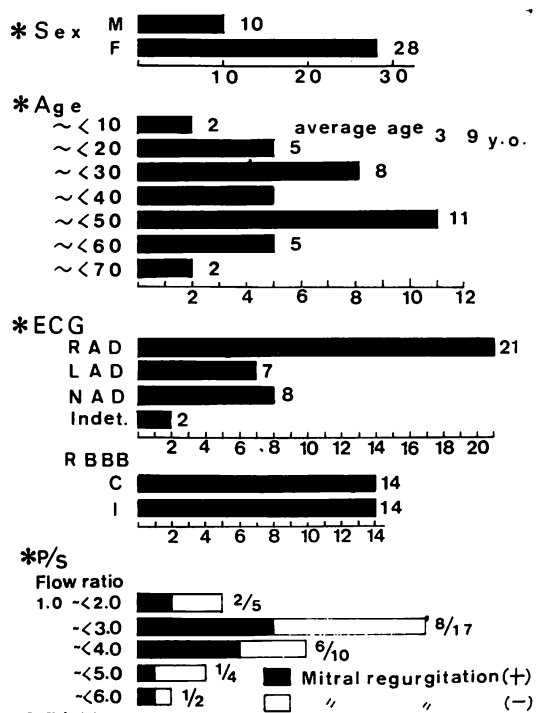


Figure 9. Clinical features of 38 reported cases of ASD accompanied with mitral valve prolapse.

18例 (45%)であった。肺血流量/体血流量比の38例での平均は 2.9 と高値であった。このことは、僧帽弁逆流があるために肺血流量が多くなったとも考えられるし、肺血流量の多い ASD に僧帽弁プロラプスが生ずるとも考えられる。しかし、僧帽弁逆流のあった18例の肺血流量/体血流量比の平均は 3.2 で、僧帽弁逆流を伴わないもの20例のそれは 2.9 であった。従って、僧帽弁逆流が特に肺血流量を多くしている要因とは考えにくく、肺血流量の多いものに僧帽弁プロラプスが合併すると推測してよいと思われる。

Okada ら⁸⁾ は ASD の患者の僧帽弁変性について、ASD による異常血流から生ずる弁への機械的ストレスが原因であろうとしている。僧帽弁プロラプスの成因は一般には弁説と心筋説があるが、今回我々の報告した 1 例では心係数は 3.1 L/m²/min で左室内圧も正常であり、特に心筋自体に大きな問題があるとは考えにくい。

僧帽弁プロラプスの原因は多様であるが、ASD の場合は女に多く 4 才児にみられたという報告があることなどから、先天性素因は否定しえないものの、短絡血流が多く中年層に高頻度にみられることからすれば、異常血流によって弁が障害され脆弱化することが原因であろうと思われる。

以上、2 次孔型 ASD に僧帽弁プロラプスによる僧帽弁逆流を伴った 1 例を報告するとともに、その成因について若干の考察を加えた。

服部 信教授の校閲を感謝します。

文献

- 1) Ranganathan N et al: Morphology of the human mitral valve. II. The valve leaflets. *Circulation* **41**: 459-467, 1970
- 2) Betriu A et al: Prolapse of the posterior leaflet of the mitral valve associated with secundum atrial septal defect. *Am J Cardiol* **35**: 363-369, 1975
- 3) 佐藤禎二ら: 僧帽弁後尖の異常膨隆. *心臓* **6**: 697-705, 1974
- 4) McDonald A et al: Association of prolapse of posterior cusp of mitral valve and atrial septal defect. *Brit Heart J* **33**: 383-387, 1971
- 5) 坂本二哉, 村尾 覚: 本邦臨床統計集, 先天性心疾患. *日本臨床* **32**: 1453-1457, 1974
- 6) Jersaty R: Mitral valve prolapse-click syndrome. *Prog Cardiovasc Dis* **15**: 623-652, 1973
- 7) Hancock E et al: The syndrome associated with midsystolic click and late systolic murmur. *Am J Med* **41**: 183-196, 1966
- 8) Okada R et al: Relation of shunt flow and right ventricular pressure to heart valve structure in atrial septal defect. *Am Heart J* **78**: 781-795, 1969