非定型的楽音様拡張期雑音を伴つた軽症大動脈弁閉鎖不全症の1例

金沢大学　第二内科

竹内　伸夫　松井　忍　三船順一郎
石瀬　省三　原　重樹　舟津　敏朗
東福　要平　金　武雄　土屋　雅之
小野江為久　竹越　襄　村上　暎二
村上　元孝

楽音様拡張期雑音は大動脈弁閉鎖不全症においてしばしば経験するものであり，その特徴ある性質の故に，一度聴診すると忘れ難いものである。今回我々の経験した楽音様拡張期雑音は，時相，持続，振幅あるいは形において恒常性がなく，さらにその出現が全然認められないこともあり，雑音が変化しやすい特徴が認められた。このような例は文献的にも類が認められないので紹介したい。

症　例：S．H.，　31才，女，主婦

主　訴：前胸部圧迫感，動悸，息切れ

家族歴：父，62才胃癌にて死亡，母，狭心症，母方叔母，高血圧および脳卒中にて死亡

既往歴：24才虫垂切除，25才妊娠中毒症

現病歴：出生から結婚まで特別な病気に罹患したことはなく，心雑音を指摘されたこともない。24才にて結婚し，第2回目の妊娠で浮腫を認め，妊娠中毒症の診断にて1カ月ほど入院治療を受けているが，このときも心雑音は指摘されていない。昭和45年になって，前胸部圧迫感，心悸亢進，息切れなどを認めるようになった。一度心悸亢進をおこし，急に眼前が暗くなって倒れたことがある。昭和46年1月中旬，浮腫様顔貌と下腿浮腫を認め，某病院を受診し，貧血と心雑音を指摘されている。このとき，前胸部圧迫感，心悸亢進，息切れなどは，いつもとかわらず軽度に認めており，浮腫もわずかに存在したが，

A case report of atypical musical diastolic murmur in mild aortic regurgitation.

Nobuo TAKEUCHI, Shinobu MATSUI, Junichiro MIFUNE, Shozo ISHISE, Shigeki HARA, Toshiro FUNAZU, Yohei TOHFUKU, Takeo KIN, Masayuki TSUCHIYA, Tamehisa ONOE, Jo TAKEKOSHI, Eiji MURAKAMI & Mototaka MURAKAMI.
The Second Department of Medicine, School of Medicine, Kanazawa University, Takaramachi 13, Kanazawa, 920.

まもなく消褪している。なお幼少時からチアノーゼや蹲踞は認められていない。リウマチ熱や梅毒の既往もなく，外傷を受けた記憶もない。精査並びに治療のため，昭和46年1月末，金沢大学付属病院第二内科に入院した。

入院時現症：体格，栄養中等度，胸廓変形なし。脈拍80/分，整，緊張良好，血圧106/58mmHg，呼吸数20/分，体温36.5°C。瞼結膜に貧血を認め，球結膜黄疸なし。肺野打聴診上異常を認めない。心濁音界軽度左右に拡大。心音はⅠ音，Ⅱ音とも異常を認めず，Ⅱ音に呼吸性分裂あり。心雑音は肺動脈領域を中心にエルプ領域から大動脈弁口周辺に Levine Ⅲ度の駆出性収縮期雑音を認め，また，同部にⅡ音に近接，時にはややおくれて，持続時間の短い楽音様拡張期雑音を聴取する。硬化弁の有響性Ⅱ音様にきこえる心拍がある。この雑音は呼気時に軽度増強の傾向を認める。腹部は平坦で軟，肝は正中にて3横指触知，硬度軟で表面平滑。上下肢の腱反射正常で，その他の神経学的異常は認められない。浮腫も消褪して認められない。

入院時検査成績：尿尿異常なし。血液：赤血球333万，ザーリ39%，Hb 6.9g/dl，CI 0.6，Ht 21.5%，血小板94,000，白血球5,400，分画異常なし。血沈1時間2mm，2時間4mm。生化学的検査では，血清鉄15γ/dlと低い以外異常を認めない。その他の血液一般検査でも異常を認めなかった。

諸検査成績

胸部X線写真：肺野に異常を認めないが，心陰影は左右にやや拡大し，心胸廓比は0.52である（図1）。

心電図：四肢誘導でやや低電位差の傾向を認めるほかには特別異常なく，single の Master 二階段試験でも，ST-T変化，その他の変化はない（図2）。

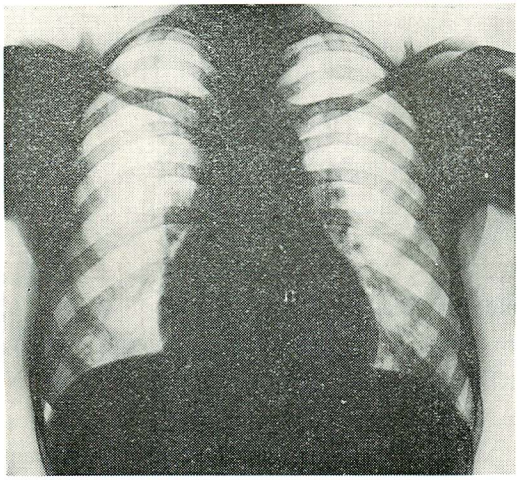

図1　胸部X線写真

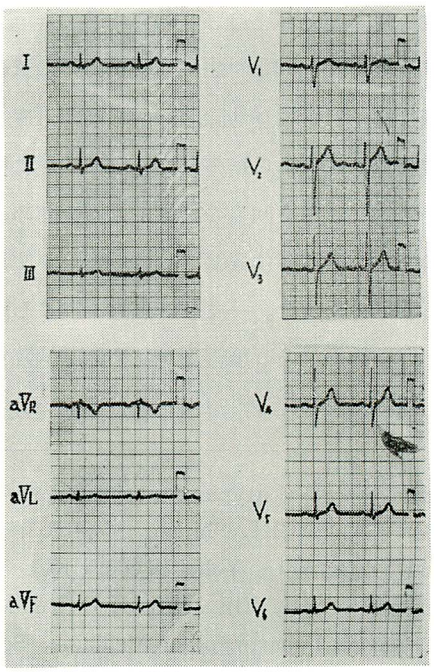

図2　心電図

心音図：安静時心音図では肺動脈領域に最強点を有する駆出性収縮期雑音，およびⅡ音に近接する持続の短い楽音様拡張期雑音を認める。一見Ⅱ音分裂後成分の有響化したもののごとく認められる(**図3**)。左側臥位で楽音様拡張期雑音はⅡ音よりかなり遅れて出現し，全体の形も漸減性が強調されている。右側臥位および坐位では収縮期雑音が減弱，拡張期雑音の消失が起っている（**図4**）。Methoxamine 負荷では拡張中期に雑音が移動し振幅と持続の増加が著明である。亜硝酸アミルの吸入では収縮期雑音の増強および楽音様拡張期雑音の消失が起っている。なお，薬物負荷前の心音図では1拍毎にこの雑音が出現している。また亜硝酸アミル吸入時の心音図で，第4拍目の拡張期付近から呼吸をはじめているが，この第4拍目の拡張期に薬物負荷前よりも大きな楽音様雑音を記録している（**図5**）。Valsalva 法お

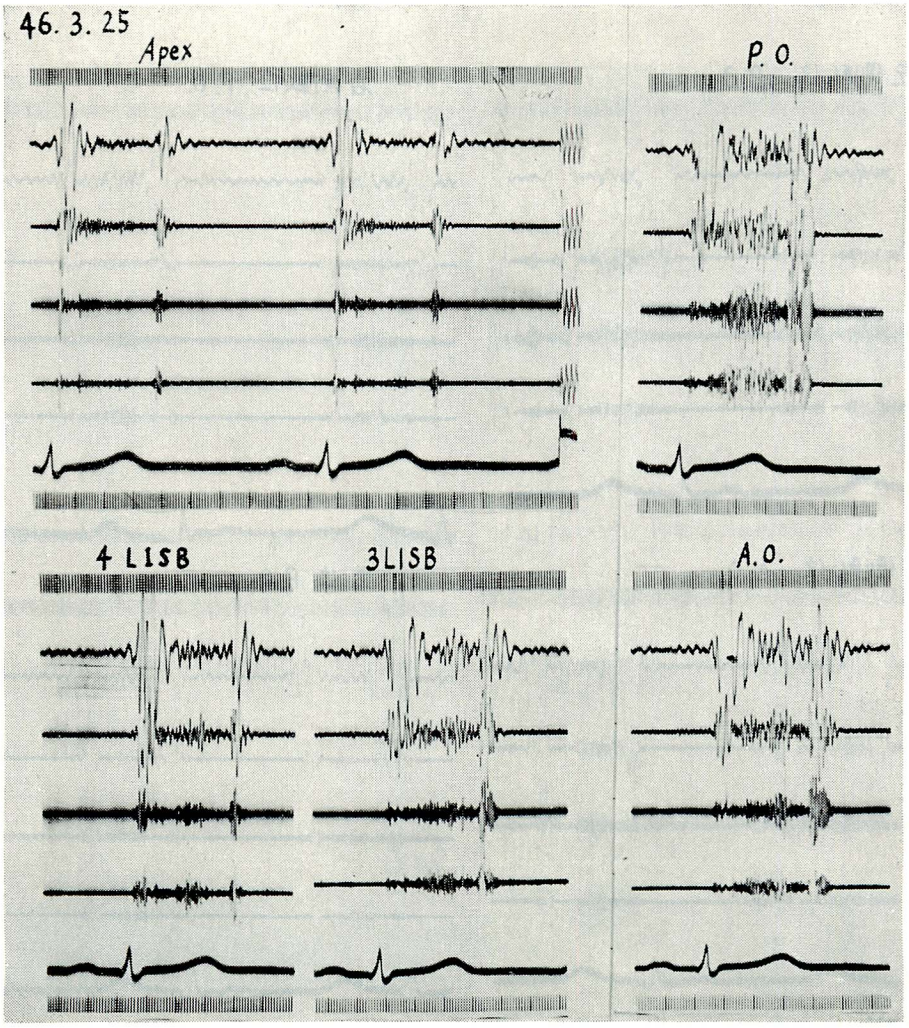

図3　心音図：安静時

よび Müller 法では，試験中楽音様拡張期雑音は消失した。図6は薬物その他の負荷を与えずに，おのおの別の日に記録したものを比較してみたが，その変化は著しい。

右心造影：肺動脈には，拡張，造影剤逆流などの異常は認められない。また左房にも大きな粘液腫などの存在は考えられない（図7）。

右心カテーテル：圧および酸素，炭酸ガスの含量には異常を認めず，また左右のシャントも認めない（表1）。

逆行性大動脈造影：左右の冠動脈に異常は認められないが，側面図において右半月弁下端に鋭角の突出を，後半月弁前下端に異常な膨隆を認める。また造影剤の逆流が認められ，左室のおおよその輪廓が認められる。大動脈には拡張その他の変化は認められない（図8）。

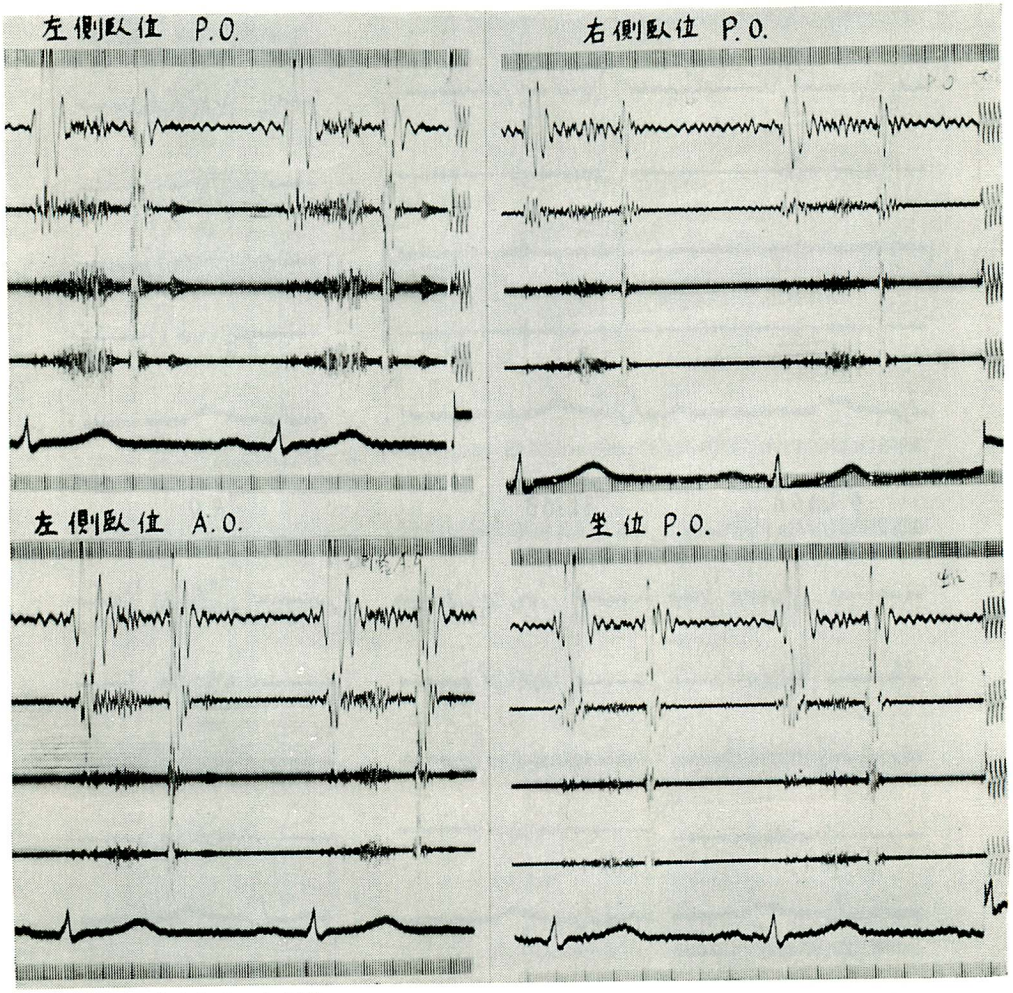

図4　体位変換時の心音図

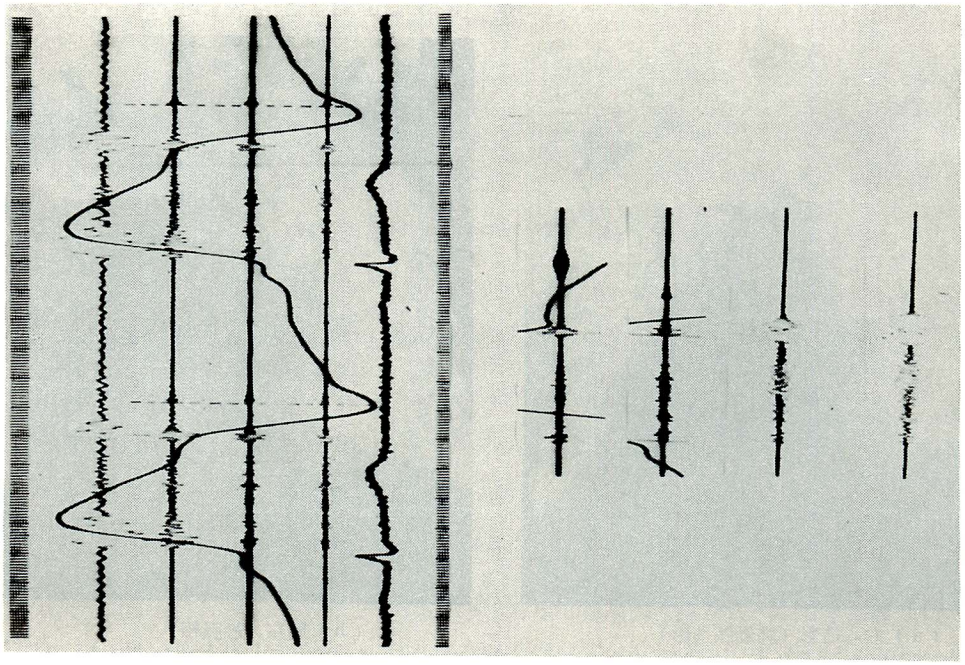

図6　心雑音の日差変動

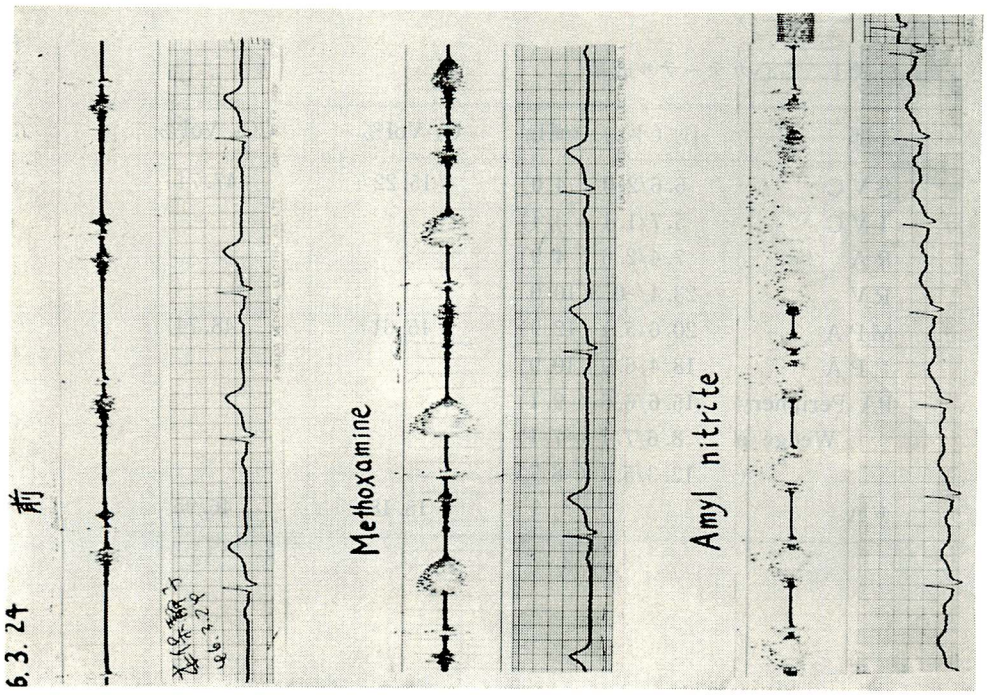

図5　負荷心電図

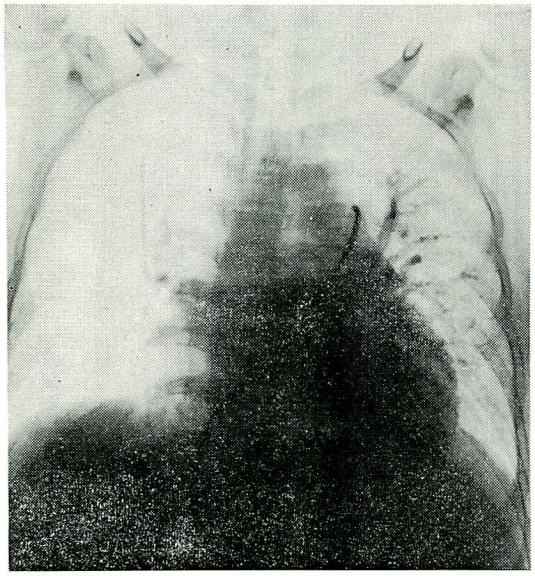

図7　(a) 右心造影 (肺動脈造影)

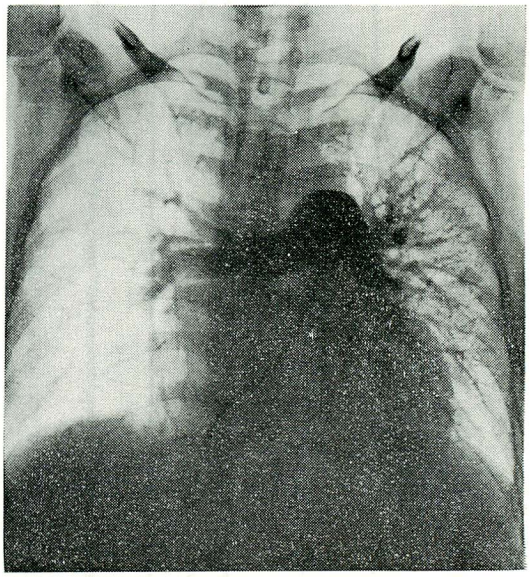

(b) 同左 (静脈相)

表1　右心カテーテル成績

部　位	圧 (平均) mmHg	O_2 VoI%	CO_2 VoI%
SVC	6.6/2.0 (4.0)	15.22	47.74
IVC	5.7/1.4 (3.4)		
RA	7.4/2.6 (4.9)		
RV	23.4/-0.3(10.0)		
MPA	20.6/5.1 (12.9)	15.61	48.74
LPA	18.4/6.9 (10.9)		
PA Periphery	15.6/6.6 (9.1)		
Wedge a	8.6/7.1 (7.1)		
v	12.3/5.1 (8.7)		
FA		18.18	46.95

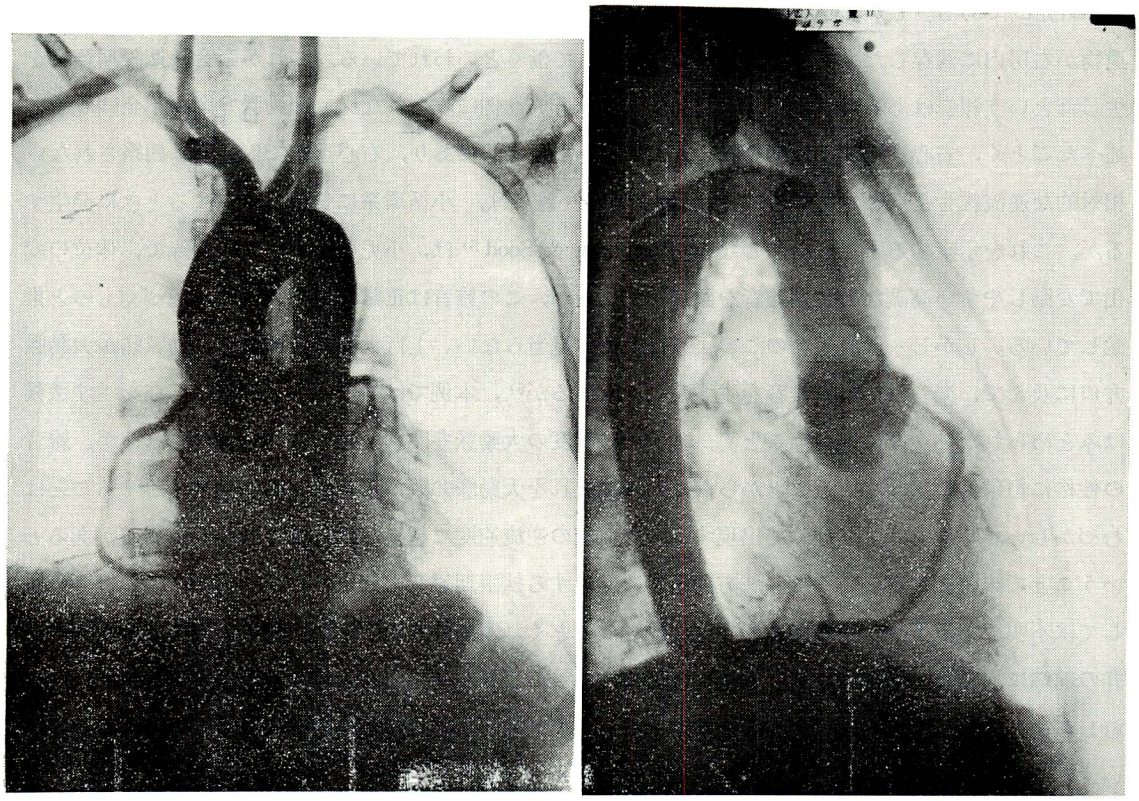

正　　面　　図　　側　　面　　図

図8　逆行性大動脈造影
両図とも逆流が認められ，側面図では左室の造影がみられる。また右半月弁の下端に鋭角の突出を，後半月弁の前下端に異常な膨隆を認める。

考　　案

貧血の改善と共に，肺動脈領域周辺で聴取された駆出性収縮期雑音は減弱しており，右心カテーテル所見でも器質的変化が認められないことから，この雑音は貧血によるものと考えられる。

拡張期雑音は，心膜摩擦音，心膜胸膜摩擦音においても認められるが，拡張期にのみ雑音を認めることは少い。臨床的にもこれらの摩擦音を生ずる状態は存在しないので，本例の拡張期雑音の原因として，これらの摩擦音を考える必要はない。Pericardial knock も考えられるが，本例での雑音は恒常性のないこと，あるいは右室拡張末期圧上昇のないこと，dip and plateau 波のないことから否定的である。動脈管開存をはじめ，肺動静脈瘻あるいは冠動静脈瘻などのA-V fistula は，非定型的のものを除けば，一般に連続性雑音の事が多い。心房粘液腫は，僧帽弁狭窄症類似の心音図学的所見を示すこと[1)2)]，さらに右心造影により，左右の心房に space occupying shadow を疑わせるものが存在しないことか

ら，否定的である。しかし小さな腫瘍の可能性は否定できない。 Chiari's network は静脈洞の弁の残遺物が右房内に残存したもので，これが発音体として働くといわれている。これが楽音様拡張期雑音を生じたという報告はあるが[3)4)]，雑音が拡張期のみという例はみられない。肺動脈弁閉鎖不全はすでに述べたごとく，右心内圧および肺動脈圧との関係から否定的であり，右心造影でも逆流は観察されない。相対的な逆流雑音と云われている Graham Steell 雑音は，小循環系に負荷が存在するときに発生するが，これを示唆する所見は存在しない。Liebman & Sood[5)]は，小児の心内心音の記録で，体位の変化で変動しやすい高調な拡張期雑音を記述しているが，この雑音は正常な冠動脈血流に基づくものと推論している。しかし一般成人でのこのような記述は見当らない。上行大動脈の解離性大動脈瘤が大動脈弁口に及んで，楽音様拡張期雑音を生ずることもあるが[6)]，本例ではそのような疾患の存在を示す徴候はみとめられない。既に述べたごとく，本例では軽度の大動脈弁閉鎖不全の存在は確認されたが，雑音の性格に恒常性の欠けていることから，にわかにこれを大動脈弁閉鎖不全によるものと診断することはむづかしい。時々Ⅱ音より遅れて出現するのは血液の逆流速度に超えなければならない臨界値があるということで説明されるという[7)]。一方間歇的に発生する拡張期雑音も報告されているが，その機序に関しては不明である[6)8)]。大動脈造影では，既述のごとく，右半月弁の下端に鋭角の突出を，また後半月弁の前端に異常な膨隆を認める。本例には後天的にこのような変化を惹起する特別な疾患は認められず，むしろ先天的な組織の脆弱によるものが考えられる。これらの類似症例は数例報告されているが[9)10)11)]，いずれも50才以上であり，弁閉鎖不全が完成されたものばかりである。一方本例はまだ31才であり，おそらく弁の変形も部分的で，弁閉鎖不全が完成されたものとは云えない。わずかな血圧や血流速度の変化，たとえば呼吸や体位の変換，あるいは薬物負荷などによるわずかな血行力学的変化が，脆弱な弁に影響を与えて，前述のごとき変動しやすい楽音様拡張期雑音を惹起させたのではないかと考えられる。将来，このわずかな弁の変化が次第に大きく拡がるとともに，弁閉鎖不全が完成されてゆくと考えられるが，その初期段階ではないかと想像される。

結　語

非定型的な楽音様拡張期雑音を伴う大動脈弁閉鎖不全症を紹介し，他の疾患を鑑別し，原因疾患を考察した。先天的な脆弱な組織の弁により，軽度の大動脈弁閉鎖不全が生じ，これが変動しやすい楽音様拡張期雑音を起こしているのではないかと推論した。

文　献

1) Towers, J. P. H. & Newcombe, C. P. : Myxoma of the left auricle with direct pressure tracings. Brit. Heart J. 20 : 575, 1958.

2) Zitnik, R. S., Giuliani, E. R. & Burchell, H. B. : Left atrial myxoma. Am. J. Cardiol. 23 : 588, 1969.

3）Ralston, L. S. & Wasdahl, W. A. : Chiari's network. Am. J. Med. 25 : 810, 1958.
4）Rushmer, R. F. & Morgan, C. : Meaning of murmurs. Am. J. Cardiol. 21 : 722, 1968.
5）Liebman, J. & Sood, S. : Diastolic murmurs in apparently normal children. Circulation 38 : 755, 1968.
6）Mckusick, V. A., Murray, G. E., Peeler, R. G. & Webb, G. N. : Musical Murmurs. Bull. Johns Hopkins Hosp. 97 : 136, 1955.
7）上田英雄，海渡五郎，坂本二哉：臨床心音図学．南山堂，東京，1963，P. 465.
8）Fletcher, G. F. & Hurst, J. W. : An intermittent "cooing" diastolic murmur due to a torn aortic valve cusp. Am. Heart J. 75 : 537, 1968.
9）Weaver, W. F. : Idiopathic dilatation of aorta with aortic valvular insufficiency. Proc. Mayo Clin. 34 : 518, 1959.
10）Darvill, F. T. : Aortic insufficiency of unusual etiology. J. A. M. A. 184 : 753, 1963.
11）小野江為久，他：特殊な弁形態異常に基づく大動脈弁閉鎖不全症の1剖検例について．心臓 3 : 78, 1971.

第 8 席　　討　　論

司会（中村・慶応大学第二内科）：これが何であるかについてご意見のあるかたは……。

和田（国際親善病院）：これが何であるかということでなくて，この間も古田先生にちょっとお目にかけたのですが，私がＰＤＡという診断をしまして，和田達雄先生のところに送って手術をしていただいた16才の女の子があります。開胸しましたところ，動脈管はあるのですが，開存していない。一応それを結紮し，閉胸しましたら，心臓陰影はあたかも小さくなったかのように見えるのですか，拡張期雑音だけは残っている。

これはどういう症例なのか私には分らないのですが，とにかく楽音性の拡張期雑音が残っております。このように手術までしても分らなかった症例があるということだけ，つけ加えさせていただきます。